

畜牧兽医省级高水平专业群建设成果



广东茂名农林科技职业学院

Guangdong Maoming Agriculture & Forestry Technical College

畜牧兽医专业群核心课程技能考核方案

课程名称：动物解剖生理

制订部门：动物医学教研室

制订时间：2022年2月

广东茂名农林科技职业学院动物科学系

《动物解剖生理》实训项目技能考核方案

项目一 显微镜的构造、使用和保养方法

一、技能目标

掌握显微镜的构造，初步学会使用方法。

二、材料与工具

显微镜、组织切片。

三、实训场所

校内实训基地

四、师资配置

实训时 1 名教师指导 20 名学生，技能考核时 1 名教师指导 10 名学生。

五、原理与知识

(一) 显微镜的构造

生物显微镜的种类很多，但其构造均分以下两大部分。

1. 机械部分

- (1) 镜座——直接与实验台接触。
- (2) 镜体——又称镜柱，在斜型显微镜的镜体内有细调节器的齿轮，叫齿轮箱。
- (3) 镜臂——中部稍弯，握持移动显微镜用。
- (4) 镜筒——为接目镜与转换器之间的金属筒，可聚光。镜筒上端装有目镜。
- (5) 抽筒——有些显微镜在镜筒内装有抽筒，上有刻度，上提抽筒时，可扩大倍数。
- (6) 活动关节——可使镜臂倾斜。
- (7) 粗调节器——旋转它，可使物镜与标本间距离迅速拉开或接近。
- (8) 细调节器——旋转一周，可使镜筒升降 0.1mm。
- (9) 载物台——为放组织标本的平台，分圆形和长方形两种，载物台中央都有一个圆形的通光孔。
- (10) 推动器——可前后、左右移动标本。
- (11) 压夹——可固定组织标本。
- (12) 转换器——位于镜筒下部，上装放大各种倍数的物镜，可转换物镜用。
- (13) 集光器升降螺旋——可使集光器升降以调节光线之强弱。

2. 光学部分

(1) 接目镜（简称目镜）。安装在镜筒的上端，目镜上的数字是表示放大的倍数的，有 5×、8×、10×、15×、16×及 25×等。

(2) 接物镜（简称物镜）。是显微镜最贵重的光学部分。物镜安装在转换器上，可分为低倍、高倍和油镜三种。

低倍镜——有 8、10、20~25 倍。

高倍镜——有 40、45 倍。

油镜——在镜头上一般有一红色、黄色或黑色横线作标志，一般为 100 倍。

显微镜放大倍数等于目镜的放大倍数乘以物镜的放大倍数。例如目镜是 10 倍，物镜是 45 倍，显微镜的放大倍数为 $10 \times 45 = 450$ 倍。

(3) 反光镜。镜有两面，一面为平面，一面为凹面。有的无反光镜，直接安有灯泡作为光源。

(4) 集光器。位于载物台下，内装有虹彩（光圈），虹彩是由许多重叠的铜片组成，旁边有一条扁柄，左右移动可以使虹彩的开孔扩大或缩小，以调节光线的强弱。

(二) 显微镜的使用方法

1. 搬动显微镜时，必须用右手握镜臂，左手托镜座。
2. 将镜轻放于实验台上，并避免阳光直射。
3. 先用低倍镜对光，直至获得清晰明亮、均匀一致的视野为止。

反光镜的使用方法平行光线（如阳光）原则上用平面镜，但若因此映入外界景物（如窗格、树叶）妨碍观察时，可改用凹面镜。

(1) 点状光线（如灯光）。原则上用凹面镜，因其可聚集光线，增加亮度。

(2) 除日光灯外，一般电灯光下看镜时，应在集光器下插入蓝玻璃滤光片，以吸收黄色光线部分。

4. 置标本于载物台上，将欲观察的组织细胞对准圆孔正中央，用推进器或压夹固定，注意标本若有盖玻片者，一定使盖玻一面朝上。

5. 转动粗调节器，使镜筒徐徐向下，此时应将头偏向一侧注视接物镜下降程度，以防物镜与标本互相碰撞，特别当转换高倍镜或油镜观察时更要当心。原则上使物镜与标本片之间的距离缩到最小。

6. 观察切片时，先用低倍镜，身体坐端正，胸部挺直，用左眼自目镜观察（右眼同时睁开），同时转动粗调节器，使镜筒上升至一定程度时，就会出现物象，再微微转动细调节器，调整焦点，直到物象达到最清晰程度为止。

如果需要观察细胞的微细结构时，再转换高倍镜接物镜至镜筒下面，并转动细调节器，以期获得清晰的物象。但有些显微镜在转换高倍镜前，必须先转动粗调节器，使镜筒向上，然后再转动粗调节器，使物镜下降至接近标本片时，进行观察。

组织学标本多半在高倍镜下即可辨认。如须采用油镜观察时，应先用高倍镜检查，把欲观察处，置于视野中央，然后移开高倍镜，把香柏油（或檀香油）滴于标本上，转换油镜，使油镜头与标本上油液处相接触，轻轻转动细调节器，直至获得最清晰的物象为止。

7. 调节光线时，可扩大或缩小虹彩（光圈）的开孔，也可使集光器上升或下降。有的还可直接调节灯光的强弱。

(三) 显微镜的保养方法

1. 显微镜使用后，取下组织标本，将转换器稍微旋转，使物镜叉开（呈八字形），并转动粗调节器，使镜筒稍微下移，然后用绸布包好，装入显微镜箱内。
2. 不论目镜或物镜，若有灰尘，严禁用口吹或用手抹。应用擦镜纸擦净。
3. 勿用暴力转动粗、细调节器，并保持该部齿轮之清洁。
4. 显微镜勿置于日光下或靠近热源处。
5. 活动关节，不要任意弯曲，以防机件由于磨损而失灵。

6. 显微镜的部件，不应随意拆下，箱内所装之附件，也不应随便取出，以免损坏或丢失。

7. 在使用过程中，切勿将酒精或其他药品污染显微镜。显微镜一定要保存在干燥的地方，不能使其受潮，否则会使透镜发霉或机械部分生锈，特别在多雨地区和多雨季节更应注意。最好用精制的显微镜专用柜子保存。

8. 应用油镜后，应即以擦镜纸蘸少量二甲苯（半滴已够）将镜头上及标本上的油擦去，再用干擦镜纸擦净之。对于无盖玻片的标本，可采用“拉纸法”，即把小张擦镜纸盖在玻片上的香柏油处，加数滴二甲苯，趁湿向外拉擦镜纸，拉出后丢掉，如此连续 3~4 次即可将标本上的油去净。

六、操作方法与步骤

1. 介绍显微镜的构造 学生认识显微镜的构造。
2. 示范显微镜的使用方法 学生练习显微镜的使用方法。
3. 示范显微镜的保养方法 学生练习显微镜的保养方法。

七、操作内容及考核标准

序号	考核内容	评分标准		考核方法	时限
		分值	扣分依据		
1	说出显微镜各部分名称	30	任意三个部位名称，每错一个扣 10 分	单人操作考核	45min
2	陈述显微镜的使用方法	50	正确使用显微镜，每错一项扣 10 分		
3	陈述显微镜的保养方法	20	说出任意两项操作，每错一项扣 10 分		

项目二 上皮组织和结缔组织的观察

一、技能目标

1. 认识单层柱状上皮和疏松结缔组织形态构造特点。
2. 进一步熟练显微镜的使用方法。

二、材料与工具

显微镜、单层柱状上皮（小肠）、组织切片（苏木精---伊红染色）、皮下疏松结缔组织铺片（苏木精---伊红染色）、单层柱状上皮和疏松结缔组织挂图。

三、实训场所

校内实训基地

四、师资配置

实训时 1 名教师指导 20 名学生，技能考核时 1 名教师指导 10 名学生。

五、原理与知识

（一）上皮组织：此类组织覆盖并保护身体的不同部分，它形成身体皮肤外层以及体内许多腺体及器官的内表面。

1. 上皮组织的种类：被覆上皮、腺上皮、感觉上皮、肌上皮、生殖上皮。

2. 上皮组织的共同特点。

(1) 由密集的细胞和极少量细胞间质组成。

(2) 上皮组织的特点是：大多数细胞具有极性，可分为游离面和基底面。

(3) 上皮内无血管和淋巴管。

(4) 上皮组织内有丰富的感觉纤维末梢，因此上皮对内、外环境的刺激非常敏感。

3. 被覆上皮：被覆上皮位于体表或各种内脏腔面。具有保护、吸收、分泌和排泄功能。根据细胞层次和表层细胞形状分类命名。

被覆上皮的类型和主要分布

单层上皮	单层扁平上皮	内皮：心血管、淋巴管腔面
		间皮：胸膜、心包膜和腹膜表面
		其它：肺和肾小囊壁层上皮
	单层立方上皮	肾小管上皮、甲状腺滤泡等
	单层柱状上皮	胃肠和子宫等
复层上皮	假复层纤毛柱状上皮	呼吸道等
	复层扁平上皮	角化（皮肤）、未角化（口腔）
	变移上皮	泌尿道
	复层柱状上皮	睑结膜等

4. 腺上皮 由具有分泌功能的细胞组成的上皮细胞称腺上皮。腺上皮细胞多排列成索状、团块状、泡状，以腺上皮为主要成分组成的器官称腺，如甲状腺、肠腺。

5. 感觉上皮 又称神经上皮，是具有特殊感觉功能的特化的上皮。上皮游离端往往有纤毛，另一端与感觉神经纤维相连。它们分布在舌、鼻、眼、耳等感觉器官内，具有味觉、视觉、和听觉等功能。

(二) 结缔组织：分布于全身各处，是分布最广、形态结构最多样化的一大类组织，其细胞种类多、数目较少、细胞间质多。

1. 疏松结缔组织 结构疏松，肉眼观察呈白色，如棉絮状，遍布全身，主要分布于皮下、黏膜下，由细胞、纤维和基质组成。具有支持、连接、填充、缓冲、营养、保护作用。（细胞种类）

2. 致密结缔组织 由大量的纤维和少量的细胞组成，基质含量少。结构致密而坚韧。如皮肤的真皮、肌腱、韧带。

3. 脂肪组织 由大量的脂肪细胞聚集而成，分布于皮下，肠系膜、网膜及肾周围。作用：贮脂、保温、缓冲。

4. 网状组织 由网状细胞、网状纤维和基质组成，主要分布于淋巴结、脾和骨髓内。（以上为纤维性结缔组织）

5. 软骨组织 简称软骨，坚韧而具有弹性，由软骨细胞、基质和纤维构成。根据基质所含纤维成分不同分为透明软骨（关节软骨）、弹性软骨（耳廓）及纤维软骨（椎间盘）。

6. 骨组织 是一种坚硬的结缔组织，由骨细胞和细胞间质和胶原纤维组成。间质内有大量的钙盐沉淀，称骨质。（以上为支持性结缔组织）

7. 血液 由血浆和有形成分（血细胞和血小板）组成，占体重 7—8%。

8. 淋巴 血液中的血浆透过毛细血管壁进入组织间隙称组织液，当组织液进入毛细淋巴管后即称淋巴。（以上为营养性结缔组织）

六、操作方法与步骤

1. 单层柱状上皮（小肠）

（1）用低倍镜观察。整个小肠壁是由几层组织膜构成的，低倍视野可见绒毛有的纵裂呈手指状，其表面覆盖有一层柱状上皮。由于材料和制片的关系，有的绒毛横断呈游离状态，也有部分上皮已经脱落，选择一部分切面比较正，细胞核呈单层排列的上皮进行观察。

（2）用高倍镜观察。可见细胞排列紧密，每个柱状上皮细胞的高度大于宽度，细胞核呈椭圆形，蓝紫色，位于细胞基底部。细胞顶端有一层菲薄的粉红色膜状结构——纹状缘，在上皮的基底面，有染成粉红色条状结构——基底膜，此外，在柱状上皮细胞之间，沿可见有散在的杯状细胞。

2. 疏松结缔组织（蜂窝组织）

（1）用低倍镜观察。选择标本最薄处，可以见到交叉成网的纤维，与散在纤维之间的各种细胞，纤维与细胞之间的空隙为无定形基质。

（2）用高倍镜观察。胶原纤维为红色粗细不等的索状结构，数量甚多，交叉排列，有的较直，也有的呈波浪形。混杂在胶原纤维之间，有细的紫蓝色弹性纤维，仔细观察可见其有分支，彼此交叉。在纤维之间可分辨以下几种细胞。

成纤维细胞：数量较多，细胞轮廓不甚明显，多数细胞只见红色椭圆形的细胞核，染色质少，核仁比较清楚，有时在细胞核外面隐约可见围有浅红色的细胞质。

组织细胞（巨噬细胞）：细胞轮廓清楚，有圆形、卵圆形或棱形的，常有短而钝的小突起，胞质和胞核均较成纤维细胞染色深、胞核较小，位于细胞中央，胞质内含有大小不等的蓝色颗粒（被吞噬的台盼兰颗粒）。

肥大细胞：多呈椭圆形，胞质内颗粒粗而密，紫蓝色，胞核被颗粒遮盖看不清楚。

浆细胞：在油镜下，可见浆细胞的细胞质呈紫红色，胞核偏于细胞的一侧，紫蓝色的染色质块在核内排列成车轮状，近核部分的细胞质染色略浅。

七、考核内容与考核标准

序号	考核内容	评分标准		考核方法	时限
		分值	扣分依据		
1	高倍镜下绘图，小肠黏膜一部分，示单层柱状上皮。	50	不能正确使用显微镜的扣10分，在高倍镜下找不到视野的扣10分，不能正确绘画的扣30分。	单人操作考核	45min
2	高倍镜下绘图，示疏松结缔组织内的纤维和细胞成分。	50	不能正确使用显微镜的扣10分，在高倍镜下找不到视野的扣10分，不能正确绘画出纤维和细胞成分的扣30分。		

项目三 肌组织和神经组织的观察

一、技能目标

1. 认识平滑肌纤维和脊髓腹柱内运动神经元的形态特征。
2. 进一步熟练显微镜的使用方法。

二、材料与工具

显微镜、平滑肌纵横切片或分离切片(苏木精—伊红染色)、脊髓切片(cajal氏镀银法)、肌肉组织和脊髓横断面挂图。

三、实训场所

校内实训基地

四、师资配置

实训时 1 名教师指导 20 名学生，技能考核时 1 名教师指导 10 名学生。

五、原理与知识

(一) 肌肉组织 由肌细胞组成。功能：舒张和收缩。

	平滑肌	骨骼肌	心肌
细胞	梭形	长圆柱状	长圆柱状
核	一个，位于中央	多达一百多个，紧贴细胞膜深面	1—2 个，位于细胞中央
类型	不随意肌	随意肌	不随意肌
特点	收缩力弱而缓慢，但能持久，不易疲劳	收缩力强而迅速，易疲劳，不持久	收缩力弱而缓慢，但能持久，不易疲劳
分布部位	消化、呼吸、泌尿、血管等器官的管壁上	附于骨骼上	心脏

(二) 神经组织 神经组织全是由细胞成分构成，包括神经细胞和神经胶质细胞。

1. 神经元：即神经细胞，是神经系统的基本结构和功能单位，包括胞体和突起两部分。

1) 神经元的结构：

{ 胞体：呈多角形，圆形，细胞核位于细胞中央，存在于脑、脊髓、神经节内。
{ 突起：{ 轴突：(1 个) 把细胞体发出的冲动传向另一个神经元。
{ 树突：(多个) 接受刺激，把冲动传给胞体。

2) 神经元的类型：

{ 按神经元突起的数目分：{ 假单极神经元
{ 双极神经
{ 多极神经元

{ 按神经元机能分 { 感觉神经元
{ 运动神经元
{ 中间神经元

3) 神经元之间的联系：神经元之间要互相接触，构成神经传导通路(反射

弧), 才能实现其复杂的神经活动。神经元之间发生联系的功能性接触点称为突触。

4) 神经纤维: 指神经元的突起, 其功能是传导神经冲动。神经纤维的典型构造是以轴突为中轴, 外面包有髓鞘的神经膜。

┌ 有髓神经纤维: 如一般的脑神经和脊神经。
└ 无髓神经纤维: 如植物性神经的节后纤维。

5) 神经末梢: 是指外周的神经纤维末端分支的部分, 终止于其他组织形式一定的结构。分为感觉神经末梢和运动神经末梢两大类。

┌ 感觉神经末梢: 是感觉神经元外周突的末梢, 其末端装置又叫感觉器。
└ 运动神经末梢: 中枢发出的运动神经元轴突的末梢, 终止于肌肉和腺体, 并支配这些器官的活动。

2. 神经胶质细胞: 细胞数量多, 存在于神经元之间, 对神经元有支持、营养、保护作用。细胞种类主要有星形胶质细胞和小胶质细胞。

六、操作方法与步骤

1. 平滑肌

镜观察: 在标本内可以看到成片的平滑肌层, 有时也可以在肌层附近看到个别的平滑肌纤维, 呈红色(苏木精——伊红染色)。

用高倍镜观察: 可见到整个肌细胞呈长棱形, 两端尖, 中央有棒状呈蓝色的细胞核。把光线减弱, 有时可以看到肌浆内有纵向排列的细纹——肌纤维。细胞膜不明显。

2. 神经元

用低倍镜观察: 在腹柱内有许多大小形态不同而呈棕褐色的神经细胞, 有突起者为运动神经元, 小而圆形者为神经胶质细胞。选择一个突起较多而又切上胞核的神经元用高倍镜观察。

用高倍镜观察: 细胞核大而圆, 着淡黄色, 有的呈空泡状, 中央有一个深色的圆点状的核仁, 细胞体及突起内有棕褐色的细丝结构——神经原纤维。从细胞体四周发出许多突起, 称为树突(一个到几个)和轴突(只有一个)。

2. 示教内容

(1) 横纹肌切片的观察: (铁——苏木精染色)(骨骼肌)

用低倍镜观察: 纵断面, 肌纤维成带状。横断面, 呈不规则的多角形, 肌纤维间均有结缔组织填充。

用高倍镜观察: 在纵断面肌纤维边缘, 肌膜内有许多卵圆形的细胞核。肌原纤维沿着肌纤维的长轴排列。肌纤维的横纹肌很清楚。染色深的为暗带, 染色浅的为明带。

(2) 心肌切片的观察 (苏木精——伊红染色)

用低倍镜观察: 纵断面为具有分支的带状, 横断面为多角形。

用高倍镜观察: 纵断面心肌纤维彼此分支吻合成网状, 核呈卵圆形, 位于纤维的中央, 肌浆较丰富, 色淡染, 有横纹, 但不如骨骼肌明显。在肌纤维的一定距离上, 可见染色较深的横纹, 或呈阶梯形, 此为闰盘。肌纤维之间有结缔组织及血管。肌原纤维多在肌纤维的边缘部位, 肌浆丰富, 细胞核大, 有1~2个。

七、考核内容与考核标准

序号	考核内容	评分标准			考核方法	时限
		分值	扣分依据	评分标准		
1	高倍镜下绘图, 示几个平滑肌细胞或平滑肌纵、横切面	50	不能正确使用显微镜的扣10分, 在高倍镜下找不到视野的扣10分, 不能正确绘画出平滑肌细胞或平滑肌纵、横切面的扣30分。	优: 85分以上; 良: 75—84分; 合格: 60—74分; 不合格: 60分以下。	单人操作考核	45min
2	高倍镜下绘图, 示1、2个运动神经细胞	50	不能正确使用显微镜的扣10分, 在高倍镜下找不到视野的扣10分, 不能正确绘画出运动神经细胞的扣30分。			

项目四 全身骨骼的观察

一、技能目标

认识长骨的一般构造; 认识关节的基本构造; 认识家畜全身骨骼的组成; 掌握前、后肢各关节的组成及脊柱、胸廓和骨盆的构造。

三、材料与工具

新鲜长骨纵剖面标本、小牛(或羊或猪)的髋关节或膝关节标本、牛、马整体骨骼标本、动物解剖虚拟仿真平台。

四、实训场所

校内实训基地

五、师资配置

实训时1名教师指导20名学生, 技能考核时1名教师指导10名学生。

六、原理与知识

全身骨骼的组成

(一) 头部骨骼

(1) 头骨的组成。位于身体的最前端, 由枕骨与环椎相连, 主要由扁骨和不规则骨构成。头骨包括颅骨、面骨。

(2) 主要头骨的构造及骨性标志

①颅骨。构成颅腔保护脑, 包括: 位于正中线上的单骨: 枕骨, 顶间骨、蝶骨和筛骨。位于正中线两侧的对骨: 顶骨, 额骨和颞骨。

②面骨。形成口腔和鼻腔的支架参与围成眼眶, 包括位于正中线两侧鼻骨、上颌骨、泪骨、颧骨、切齿骨、腭骨、翼骨、鼻甲骨、下颌骨。位于正中线上单骨有犁骨和舌骨。

③头部骨性标志。颞窝、颞弓、齿槽间隙、血管切迹、下颌间隙。

(3) 鼻旁窦。副鼻窦, 是鼻腔附近一些头骨内含气腔体的总称。它们直接或间接与鼻腔相通, 主要有额窦和上颌窦。

(4) 头骨的连结。大部分为不动连结, 主要形成缝, 有的形成软骨连结, 颞下颌关节: 由颞骨的关节结节与下颌骨构成, 两关节面有椭圆形的关节盘, 关节囊, 有外侧韧带。是头部唯一能活动的关节。

（二）躯干骨骼

躯干骨包括椎骨，肋和胸骨。

1. 椎骨 由颈椎，胸椎、腰椎、荐椎和尾椎构成，各椎骨相互连接起来形成脊柱，构成畜体的中轴。

（1）椎骨的一般构造。由三部分组成：椎体、椎弓、突起。

（2）脊柱各部椎骨的主要特征。

①颈椎。绝大多数哺乳动物的颈椎都由7枚组成。

②胸椎。牛13，猪14~15，人12个。椎体短，棘突长，横突短。牛的2~6胸椎棘突最高，构成耆甲的骨质基础。

③腰椎。构成腰部的基础。牛6个，猪羊6~7，人5。棘突较短，横突长。

④荐骨。牛马荐椎均为5个。人5，猪羊4个。成年时荐椎合成一整体，称荐骨。

⑤尾椎：数目变化较大，牛18~20，马14~21，骆驼15~20枚，羊3~24，猪20~23，前几个仍具有椎弓，棘突横突，向后逐渐退化，仅保留棒状椎体并逐渐变细。

2. 肋和胸骨

（1）肋。构成胸廓侧壁，左右成对，包括肋骨、肋软骨；前几对直接与胸骨相连，这种肋称真肋（或胸骨肋），其余则由结缔组织顺次连接成肋弓，这种肋称假肋或弓肋。牛羊13对，其中真肋8对，假5对；猪14~15对，真肋7对，其余为假肋。

（2）胸骨。位于腹侧，骨性胸廓的下壁，由6~8个胸骨节片和软骨组成，前部为胸骨柄，中部为胸骨体，在胸骨体的有与肋软骨成关节的肋凹，后端呈上下扁圆形，称剑状软骨。

3. 骨性胸廓 由胸椎，肋和胸骨构成，构成胸腔，容纳和保护心、肺等重要器官，并且是执行呼吸运动的主要结构。

4. 躯干部的骨性标志：腰椎横突、肋弓、肋、肋间隙及剑状软骨。

（三）前肢骨骼

（1）前肢骨。包括肩甲骨、臂骨、前臂骨、腕骨、掌骨、指骨和籽骨。

1. 肩胛骨，完整的肩带骨包括三块。肩胛骨，乌喙骨及锁骨。有蹄动物由于前肢运动的单纯化，乌喙骨和锁骨都已退化。仅保留一块肩胛骨。三角形，扁骨，斜位于胸前部两侧。

2. 肱骨（臂骨），长骨，斜位胸部两侧的前下部，由前上向后下。

3. 前臂骨：由桡骨和尺骨构成，长骨，与地面相垂直，桡骨在前内侧，发达，尺骨位于外侧，尺骨的近端突出称鹰嘴，鹰嘴的前端突出称肘突。

4. 腕骨。位于前臂骨与掌骨之间，由两列短骨组成。

5. 掌骨。为长骨，近端接腕骨，远端接指骨，牛有3块掌骨，第3、4掌骨发达，近端及骨干愈合在一起，称大掌骨。

6. 指骨和籽骨。每一指有三节指节骨，第1指节骨又称系骨，第2指节骨又称冠骨，第3指节骨又称蹄骨。另外每一指还有两块近籽骨和一块远籽骨，它们是肌肉的辅助装置。

(2) 前肢关节。前肢的肩胛骨与躯干骨的连结仅以肩带肌连结(肌连结), 其余各骨之间均形成关节。由上向下依次为肩关节, 肘关节、腕关节, 系关节、冠关节和蹄关节。

- 1) 肩关节。由关节盂(肩臼)和肱骨头组成, 关节角顶向前。
- 2) 肘关节。由肱骨远端和前臂骨近端的关节形成, 关节角顶后。
- 3) 腕关节。为复关节, 由桡骨远端, 腕骨和掌骨近端构成。
- 4) 系关节。又称球节, 关节角大于 180 度, 约 220 度, 为掌骨远端、系骨近端和一对近籽骨构成的单轴关节。
- 5) 冠关节。系骨的远端和冠骨的近端构成。
6. 蹄关节 冠骨远端、蹄骨近端及远籽骨构成。

(四) 后肢骨骼

1. 后肢骨 包括: 髌骨、股骨、腓骨(膝盖骨)、小腿骨、跗骨跖骨、趾骨和籽骨。

(1) 髌骨。由髌骨、坐骨、耻骨愈合而成。

骨盆: 是由左右髌骨、荐骨和前 3-4 个尾椎以及两侧的荐结节韧带构成。为一前宽后窄的圆锥形腔。前口: 荐骨岬、荐骨翼、髌骨、耻骨为界, 后口, 尾椎、坐骨, 荐结节韧带构成。骨盆的大小形状, 因性别而异一般来说, 母畜的骨盆比公畜的大而宽敞, 纵径横径均较公畜大, 母畜的骨盆耻骨部较凹。

(2) 股骨。畜体最大的管状长骨。

(3) 髌骨。是一大籽骨, 位于股骨远端的前方, 牛的近似圆锥形。

(4) 小腿骨。包括胫骨和腓骨, 胫骨位于内侧, 前上斜向后下, 腓骨位于外侧, 牛的腓骨近端与胫骨愈合为一向下的小突起, 骨体消失, 远端形成一块小的踝骨与胫骨远端外侧成关节。

(5) 跗骨。由数块短骨构成, 位于小腿与跖骨之间, 各种家畜数目不同, 一般分为三列, 近列有二块, 内侧为胫跗骨, 又称距骨, 外侧为腓跗骨, 又称跟骨, 距骨有滑车关节面与胫骨远端成关节, 跟骨有向后方突出的跟结节。

(6) 跖骨、趾骨和籽骨。分别与前肢相应的掌骨、指骨和籽骨相似。

2. 后肢关节及骨盆

后肢关节包括荐髌关节、髌关节、膝关节、跗关节、系关节、冠关节、蹄关节。

(1) 荐髌关节。由荐骨翼和髌骨和耳状关节而构成, 关节腔狭窄, 并有短的韧带加固, 几乎完全不能活动。主要作用是连接后肢与躯干。

(2) 髌关节。髌臼和股骨头构成。多轴关节, 角顶向后, 关节囊, 宽松, 在股骨头与髌臼之间有一条短而强的圆韧带相连, 可作屈伸, 内收外展, 旋转运动。

(3) 髌关节(膝关节)。为复关节, 包括股胫关节和股膝关节。由股骨远端、胫骨近端和膝盖骨构成。主要做屈伸运动。

(4) 跗关节。又称飞节。由胫骨远端、跗骨和跖骨近端构成。为复关节: 为单轴关节, 作屈伸运动。

(5) 趾关节。系、冠、蹄关节。构造同前肢指关节。

六、操作方法与步骤

1. 观察长骨的构造 取家畜新鲜长骨纵剖面标本, 对照教材上的插图, 分别观察骨膜、骨质和骨髓的构造。

2. 观察关节的构造 取小牛（或羊或猪）的髋关节或膝关节，纵行切除半个关节囊，露出关节腔。再对照教材上的插图，观察关节的基本构造（关节面、关节囊、关节腔）。

3. 牛、马整体骨骼观察 用牛、马整体骨骼标本，对照教材上的插图或挂图，按头部骨骼、躯干骨骼、前肢骨骼和后肢骨骼的顺序进行观察。观察时，注意以下内容：

- (1) 全身各骨的名称、形态特点及位置关系。
- (2) 前、后肢各关节及脊柱、胸廓和骨盆的组成。
- (3) 对牛和马的骨骼形态、数目进行比较。

七、考核内容与考核标准

序号	考核内容	评分标准		考核方法	时限
		分值	扣分依据		
1	说出长骨的构造	20	说出长骨的构造，每错一个扣10分	单人操作考核	90min
2	说出关节的构造	30	说出关节的构造，每错一个扣10分		
3	绘牛的四肢骨骼图，并标出各骨及关节的名称	50	画出牛的全身骨骼图，并标出各骨及关节名称，每错漏一项扣5分，扣完为止。		

项目五 全身肌肉的观察（示教）

一、技能目标

认识全身主要肌肉的名称、位置及重要的肌性标志。

二、材料与工具

显示全身主要肌肉的标本、解剖器械、动物解剖虚拟仿真平台。

三、教学场所

校内实训基地

四、师资配置

实训时1名教师指导20名学生，技能考核时1名教师指导10名学生。

五、原理与知识

畜体全身的肌肉，按部位可分为头部肌肉、躯干肌肉、前肢肌肉和后肢肌肉。

（一）头部肌肉

头部肌肉包括位于口、鼻周围的颜面肌和位于颞下颌关节周围的咀嚼肌。

（二）躯干的主要肌肉

1. 脊柱肌 是支配脊柱的肌肉，分为背侧肌和腹侧肌。

2. 颈腹侧肌 有胸头肌、肩胛舌骨肌和胸骨甲状舌骨肌。

胸头肌位于颈腹外侧皮下，臂头肌的下缘，胸头肌与臂头肌之间的沟称为颈静脉沟，内有颈静脉，为牛、羊采血、输液的常用部位。

3. 胸壁肌 主要有肋间肌和膈。

(1) 肋间外肌。位于肋间隙的表层，起于肋骨的后缘，肌纤维向后下方止于后一肋骨的前缘。作用，向前外方牵引肋骨，使胸廓扩大引起吸气。

(2) 肋间内肌。位于肋间外肌的深面，起于肋骨前缘，肌纤维斜向前下，止于前一个肋骨的后缘。作用：向后方牵引肋骨，使胸廓变小帮助呼气。

(3) 膈。为一圆形板状肌，构成胸腹腔的间隔，又叫横隔膜，周围为肌纤维构成，称肉质部。中央由强韧的腱膜构成，称中心腱。膈的肉质缘分腰部、肋骨和胸骨部，腰部形成肌质的左右膈脚，附着在前四个腰椎的腹侧，伸至膈的中心。肋部附着于肋骨内面，从第8对肋骨向上沿肋骨和肋软骨的结合处，至最后肋骨内面，胸骨部附着于剑状软骨的背侧面。膈上有3个孔：主动脉孔，左右膈脚之间，食管裂孔，位于右膈脚肌束间接近中心腱。腔静脉孔：位于中心腱止稍偏中线右侧。膈收缩时，使突向胸腔的凸度变小，扩大胸腔的纵径引起吸气。膈舒张时，由于腹壁肌肉腹腔内压向前压迫膈，使凹度增大，胸腔纵径变小而呼气。

4. 腹壁肌 构成腹腔的侧壁（三层）和底壁（四层），由4层纤维方向不同的板状肌构成。其表面覆盖有腹壁深筋膜，牛马的腹壁深筋膜由弹力纤维构成呈现黄色，又称腹黄膜。

(1) 腹外斜肌。最外层，在腹黄膜深面：以锯齿起于第5至最后肋骨的外面，起始部为肉质，肌纤维向后下方，在肋弓下变为腱膜止于腹白线，腹外斜肌腱在髌结节至耻骨前缘处加厚形成腹股沟韧带。

(2) 腹内斜肌。腹外斜肌深面，起于髌结节，牛还起于腰椎横突，呈现扇形，向前下方扩展，逐渐变为腱膜，止于腹白线，牛还止于最后肋骨，其腱膜与腹外斜肌腱膜交织在一起形成腹直肌外鞘。在腹内斜肌与腹股沟韧带之间有一裂隙为腹股沟腹环。

(3) 腹直肌。呈现宽带状位于腹白线两侧，腹下壁的腹直肌鞘内，起于胸骨两侧和肋软骨，肌纤维纵行最后以强厚的耻前腱止于耻骨前缘，腹直肌上有5~6条（牛）或9~11条（马）腱划。

(4) 腹横肌。是腹壁肌的最内层，较薄，起于腰椎横突和肋弓下端的内面，肌纤维垂直向下以腱止于腹白线。其腱膜构成腹直肌的内鞘。

(5) 腹股沟管。位于腹股沟部，是斜行穿过腹外斜肌和腹内斜肌之间的楔形缝隙。有内外两个口，外口通皮下称腹股沟管皮下环。内口通腹腔，称腹股沟管腹环，是胎儿时期睾丸从腹腔下降到阴囊的通道。长约10cm左右。

（三）前肢的主要肌肉

1. 肩带肌 是躯干与前肢连接的肌肉，大多为板状肌，一般起于躯干，止于前肢的肩胛骨和肱骨。分背侧组，起于头骨和脊柱，从背侧连接前肢。腹侧组，起于颈椎，肋骨，和胸骨，从腹侧连接前肢。由于家畜的前肢与躯干没有间没有关节，完全靠肩带肌连接，因此，这些肌肉的负重量很大，常在跌挫或猛进时，发生损伤而造成脱膊。

2. 作用于肩关节的肌肉：作用于本关节的肌肉有伸肌、屈肌、内收肌和外展肌。

（四）后肢的主要肌肉

后肢肌肉是推动躯体前进的主要动力，以伸肌最强大。

1. 作用于髋关节的肌肉：伸肌有臀肌、臀股二头肌、半腱肌和半膜肌。屈肌有股阔筋膜张肌。

2. 作用于膝关节的肌肉：伸肌有位于股骨前方和两侧的股四头肌、屈肌是位于胫骨近端后面的月国肌。

3. 作用于踝关节的肌肉：伸肌为腓肠肌。屈肌为胫前肌和第三腓骨肌。

4. 作用于趾关节的肌肉有伸肌和屈肌，分别位于小腿背侧和小腿跖侧。

六、操作方法与步骤

在全身肌肉标本上，按顺序观察下列各肌肉。

1. 头部肌肉

(1) 颜面肌。分布在口、鼻、眼、耳的周围。

(2) 咀嚼肌

咬肌：位于下颌骨支的外侧面。

翼肌：位于下颌骨支的内侧面。

颞肌：位于颞窝内。

2. 躯干肌肉

(1) 脊柱肌。主要有背腰最长肌和髂肋肌。此二肌之间的沟，为髂肋肌沟。

(2) 颈腹侧肌。有胸头肌、肩胛舌骨肌和胸骨甲状舌骨肌。并观察颈静脉沟。

(3) 胸壁肌。主要有肋间肌（肋间外肌、肋间内肌）和膈。

(4) 腹壁肌。

腹侧壁肌有 3 层，由外向内，为腹外斜肌、腹内斜肌和腹横肌。

腹底壁肌有 4 层，由外向内，为腹外斜肌、腹内斜肌、腹直肌和腹横肌。并观察腹白线和腹股沟管。

3. 前肢肌肉

(1) 肩带肌。主要有斜方肌、菱形肌、臂头肌、背阔肌、腹侧锯肌和胸肌。

(2) 作用于肩关节的主要肌肉。有冈上肌、三角肌、肩胛下肌和冈下肌。

(3) 作用于肘关节的主要肌肉

臂三头肌：位于肩胛后缘、臂骨和尺骨肘突之间。

臂二头肌：位于臂面膜背侧。

4. 后肢肌肉

(1) 作用于髋关节的主要肌肉。有臀肌、臀股二头肌、半腱肌、半膜肌、股阔筋膜张肌等，并观察股二头肌沟。

(2) 作用于膝关节的主要肌肉。有股四头肌和腓肌。

(3) 作用于踝关节的肌肉。主要观察腓肠肌和跟腱。

七、考核内容与考核标准

序号	考核内容	评分标准		考核方法	时限
		分值	扣分依据		
1	说出头部各肌肉名称	10	任意二个部位肌肉名称，每错一个扣 5 分	单人操作考核	45min
2	说出躯干各部位肌肉名称	30	任意三个部位肌肉名称，每错一个扣 10 分		
3	说出前肢主要肌肉名称	30	任意三个部位肌肉名称，每错一个扣 10 分		

4	说出后肢主要肌肉名称	30	任意三个部位肌肉名称, 每错一个扣 10 分	不合格: 60 分以下。		
---	------------	----	------------------------	--------------	--	--

项目六 牛、马活体触摸

一、技能目标

- (一) 熟悉接近牛马的方法。
 (二) 掌握牛、马的常用骨性标志、肌沟、全身骨骼及四肢关节在体表的投影位置。

二、材料与工具

健康牛和马、保定绳

三、实训场所

校内实训基地

四、师资配置

实训时 1 名教师指导 20 名学生, 技能考核时 1 名教师指导 10 名学生。

五、原理与知识

1. 头部骨性标志: 颞窝、颧弓、齿槽间隙、血管切迹、下颌间隙。
2. 躯干部的骨性标志: 腰椎横突、肋弓、肋、肋间隙及剑状软骨。
3. 前肢骨: 包括肩甲骨、臂骨、前臂骨、腕骨、掌骨、指骨和籽骨。
4. 前肢关节: 前肢的肩胛骨与躯干骨的连结仅以肩带肌连结(肌连结), 其余各骨之间均形成关节。由上向下依次为肩关节, 肘关节、腕关节, 系关节、冠关节和蹄关节。
5. 后肢骨: 包括: 髌骨、股骨、腓骨(膝盖骨)、小腿骨、跗骨跖骨、趾骨和籽骨。
6. 后肢关节及骨盆
后肢关节包括荐髂关节、髌关节、膝关节、跗关节、系关节、冠关节、蹄关节。

六、操作方法与步骤

1. 家畜的接近 应先以温和的呼声, 向家畜发出欲要接近的信号, 然后再从其有侧方慢慢接近, 接近家畜后可用手轻轻抚摸家畜的颈侧, 待其安静后, 再进行体表触摸。为了确保安全, 可对实习家畜作恰当保定后, 再触摸畜体。
2. 活体触摸 主要触摸以下内容。
 - (1) 体表可以摸到的骨性标志。
 - (2) 颈静脉沟、髂肋肌沟、股二头沟等。
 - (3) 全身骨骼及四肢各关节。

七、考核内容与考核标准

序号	考核内容	评分标准		考核方法	时限
		分值	扣分依据		
1	说出体表可以摸到的骨性标志名称	50	任意五个部位名称, 每错一个扣 10 分	优: 85 分以上; 良: 75—84	单人操作考核 45min

2	说出四肢各关节名称	50	在动物身上指出任意五个关节名称，每错一个扣 10 分	分； 合格：60—74 分； 不合格：60 分以下。		
---	-----------	----	----------------------------	----------------------------------	--	--

项目七 皮肤及其衍生物的观察

一、技能目标

- (一) 认识皮肤的组织构造及毛、汗腺、皮脂腺的位置与形态。
- (二) 认识蹄的形态和构造。

二、材料与工具

皮肤切片、显微镜、马、牛蹄标本。

三、实训场所

校内实训基地

四、师资配置

实训时 1 名教师指导 20 名学生，技能考核时 1 名教师指导 10 名学生。

五、原理与知识

被皮系统包括皮肤和皮肤衍生而成的特殊器官。皮肤的构造：表皮、真皮、皮下组织。

皮肤衍生物包括家畜的蹄、枕、角、毛、乳腺、皮脂腺及汗腺以及禽类的羽毛、冠、喙和爪等。被皮系统具有感觉、分泌、防御、排泄、调节体温和贮存营养物质的作用，以保证动物对外界环境的适应。

六、操作方法与步骤

1. 皮肤切片的显微镜观察 先用低倍镜观察，分辨出表皮、真皮（毛囊、汗腺、皮脂腺）和皮下组织的一般构造。然后换成高倍镜进行观察：

(1) 表皮。观察角化层、颗粒层和生发层。

角化层细胞：呈扁平状，细胞内充满角蛋白，没有细胞核和细胞器。

颗粒层细胞：呈梭形，胞质内见透明角质蛋白颗粒。

生发层最底层细胞：呈矮柱状或立方形，排列整齐。色素细胞呈星状，胞质内有色素颗粒。

(2) 真皮。观察乳头层（与表皮相嵌合的乳头状突起）和网状层（交织在一起的胶原纤维和弹性纤维）。同时观察真皮内的毛囊、毛球、竖毛肌、汗腺、皮脂腺、血管、神经等。

(3) 皮下组织。观察同疏松结缔组织。

2. 蹄构造的观察 用马、牛蹄（蹄匣、肉蹄）标本进行观察。

(1) 马蹄。观察下列结构。

蹄角质壁：蹄缘、蹄冠、蹄壁底缘、角质小叶等。

蹄角质底：蹄白线。

蹄角质叉：蹄叉尖、蹄球、蹄叉中沟、蹄叉侧沟、蹄支。

肉蹄：肉缘、肉冠、肉小叶、肉底、肉叉。

(2) 牛蹄。观察主蹄和悬蹄。

主蹄：蹄匣（蹄壁、蹄底、蹄球）、肉蹄（肉壁、肉底、肉球）。

悬蹄：观察方法同主蹄。

七、考核内容与考核标准

序号	考核内容	评分标准		考核方法	时限
		分值	扣分依据		
1	说出皮肤的 组织构造	30	说出三个部位名称，每错一个扣10分	单人 操作 考核	4 5min
2	说出毛、 汗腺、皮 脂腺的位 置与形态	50	说出毛、汗腺、皮脂腺的位置与形态，每错一项扣10分		
3	说出蹄的 形态和构 造	20	说出蹄的形态和构造，每错一项扣10分		

项目八 消化系统各器官形态构造的观察

一、技能目标

准确识别单室胃动物和多室胃动物各消化器官的形态、结构及位置。

二、材料与工具

牛（羊）猪消化系统各器官标本、动物解剖虚拟仿真平台、模型解剖器械。

三、实训场所

校内实训基地

四、师资配置

实训时1名教师指导20名学生，技能考核时1名教师指导10名学生。

五、原理与知识

（一）猪的消化器官

1. 胃 横位于腹腔前部，前邻膈，右邻肝，左邻脾，后上方为胰；前方有贲门接食管，右侧有幽门接十二指肠，表面被网膜覆盖；切开胃脏刮掉粘液层，可见到明显的四部分，区分无腺部、贲门腺区、胃底腺区、幽门腺区；在贲门附近找到胃憩室。

2. 小肠 细而长，长度为体表的15倍，大部分位于腹腔的右半部结肠的背侧，小部分位于骨盆腔前口和腹腔的后底壁。分为十二指肠、空肠、回肠。其起始端约60cm的一段（肠系膜较短，约5~6cm）为十二指肠，在距幽门2.5~5cm处有胆管的开口，再向后10~12cm处有胰管的开口。十二指肠后的小肠为空肠和回肠，15~20cm长的系膜系吊。系膜根位于胃的后方腰下部，并与大肠系膜相混接。该处有较大的淋巴结。小肠淋巴结数目较多而清楚，最后一个淋巴结较长，可伸入盲肠部。切开回盲部的盲肠，可看到突入盲肠的回盲口。

3. 大肠 分为盲肠、结肠、直肠三段。其中盲结肠以回盲口为分界，盲肠位于右髂部，盲端朝向后下方，表面有纵带和肠袋；结肠位于腹腔左侧，胃的后

方，在系膜内盘曲成圆锥状，锥底向上，锥尖朝向前下方靠近腹腔底壁，注意分辨向心曲（内径粗大）、离心曲（内径细小）。向后接直肠。

4. 肝 在胃前膈后找到红褐色的肝脏，有深切迹将其分为左外叶、左内叶、右内叶、右外叶及尾状叶。脏面有肝门，肝门腹侧可看到胆囊。

（二）牛（羊）的消化器官

1. 口腔 牛唇短厚、上唇无毛与鼻孔间形成鼻唇镜。羊的上唇中间有明显的纵沟。牛羊颊粘膜有尖端向后的角质乳头，上颌无切齿、由角质化的齿板所代替。

2. 胃 牛羊均为4个胃，其中瘤胃最大，而网胃（牛）、瓣胃（羊）最小。仔细分辨瘤、网、瓣、皱4个胃的形态、结构，找出前沟、后沟，左、右纵沟，切开瘤胃辨识相应的肉柱、瘤胃岛、瘤胃房、后背盲囊、后腹盲囊、瘤胃隐窝、瘤网胃口、食管沟、网瓣胃口、网胃黏膜形成的皱褶，继续切开瓣胃、皱胃，辨识各级瓣叶、瓣胃沟及皱胃粘膜皱褶和粘膜分区。

3. 小肠 全部位于右侧腹腔。

4. 大肠 以回盲口为界，控查盲肠和结肠。其中盲肠位于腹腔右半部的上1/3处。结肠盘曲成圆盘状，区分初祥、旋祥（向心回、离心回）、终祥，最后接直肠。

5. 肝和胰 肝的分叶不明显、有胆囊，完全位于右季肋部；胰呈长板状。

六、操作方法与步骤

先放消化系统录像，而后结合标本识别各消化器官的形态、结构、名称。

1. 猪的消化器官

- (1) 胃
- (2) 小肠
- (3) 大肠
- (4) 肝和胰

2. 牛（羊）的消化器官

- (1) 口腔
- (2) 胃
- (3) 小肠
- (4) 大肠
- (5) 肝和胰

七、考核内容与考核标准

序号	考核内容	评分标准		考核方法	时限
		分值	扣分依据		
1	说出猪的消化器官的形态、结构、名称、位置	50	任意五个器官形态、结构、名称、位置，每错一个扣10分	单人操作考核	45min
2	说出牛的消化器官的形态、结构、名称、位置	50	任意五个器官形态、结构、名称、位置，每错一个扣10分		

优：85分以上；
良：75—84分；
合格：60—74分；
不合格：60分以下。

项目九 胃肠体表投影位置及其蠕动音听取

一、技能目标

通过实习达到在活体动物身上准确指出瘤胃、网胃、瓣胃、皱胃、小肠及马属动物大肠、小肠的体表投影位置，并准确听诊其蠕动音。

二、材料与工具

牛、马、听诊器、六柱栏

三、实训场所

校内实训基地

四、师资配置

实训时 1 名教师指导 20 名学生，技能考核时 1 名教师指导 10 名学生。

五、原理与知识

1. 牛的瘤胃主要位于腹腔左侧，前界与第 7~8 肋间相对，后界达骨盆腔前口。听诊点一般在左髻部。可听到“沙沙音”，记录每分钟的次数；网胃对应于 6~8 肋间，稍偏左侧；瓣胃在右侧与 7~11 肋间相对应，第三胃注射点，在 9~10 肋间与肩关节水平线的交点上，针刺方向为对侧肘突；皱胃位于剑状软骨部，约与 8~12 肋骨相对；右侧腹部可听到小肠蠕动音，音似流水音。

2. 马的盲肠底位于右髻部，盲肠尖位于剑突后方的剑状软骨部；听诊部位在右髻部。结肠位于腹腔两侧，分为左、右上下两层大结肠，骨盆曲位于左髻部。在腹腔左、右两侧均可听到大肠蠕动音，音似雷鸣音。

马属动物的小肠主要位于左髻部，肠音听诊点主要在左髻部。

六、操作方法与步骤

1. 将牛、马牵入六柱栏内，保定确实。
2. 在牛身上准确指出瘤胃、网胃、瓣胃、皱胃、小肠及听取牛瘤胃、网胃、瓣胃、皱胃、小肠等的蠕动音。
3. 在马身上准确指出大肠、小肠的体表投影位置，听取马胃、小肠等的蠕动音。

七、考核内容与考核标准

序号	考核内容	评分标准		考核方法	时限
		分值	扣分依据		
1	说出牛瘤胃、网胃、瓣胃、皱胃、小肠等器官的体表投影位置	50	准确说出任意五个器官的体表投影位置，每错一个扣 10 分	单人操作考核	45min
2	听取牛瘤胃、网胃、瓣胃、皱胃、小肠等器官的蠕动音	50	准确听取并说出任意五个器官的蠕动音，每错一个扣 10 分		

项目十 小肠、肝的组织学构造观察

一、技能目标

认识小肠和肝的组织学构造。

二、材料与工具

显微镜、小肠、肝、胰、胃的组织切片。

三、实训场所

校内实训基地

四、师资配置

实训时 1 名教师指导 20 名学生，技能考核时 1 名教师指导 10 名学生。

五、原理与知识

（一）小肠

位于右侧（由于瘤胃）相当于体长的 20 倍，（羊为 25 倍）。小肠，长，牛 27-49 米，羊 17-34 米。

1. 十二指肠 长约 1 米，位于右季肋部和腰部，起自皱胃幽门，向前上方伸延，在肝脏面形成一“乙”状弯曲，由此向上向后伸延到髻结节前方折向左并向前形成一后曲（髻曲）由此向前伸，于右肾腹侧与空肠相接（延续为空肠）。

2. 空肠 大部分位于腹腔右侧，形成无数肠圈，形似花环状。

3. 回肠 较短，约 50cm，自空肠的最后肠圈起，几乎一直线地向前上方伸延至盲肠腹侧，开口于回盲口。

（二）肝

最大的腺体，功能复杂，分泌胆汁；合成血浆蛋白、糖蛋白；贮存糖原、维生素；解毒。在胎儿时期，肝是造血器官，可制造红细胞、白细胞等。

1. 位置和形态 家畜的肝都位于腹前部，偏右侧（右季肋部），红褐色，分为两面（壁面、脏面）、两缘（背侧缘、腹侧缘）和三叶（左叶、中叶和右叶）。表面有浆膜，并形成左、右冠状韧带、镰状韧带和左、右三角韧带固定肝。

2. 肝的组织结构

（1）肝小叶。浆膜结缔组织伸入肝的实质，把肝分为许多肝小叶，肝小叶是肝的基本结构单位，呈不规则的多边棱柱状。

（2）肝的血液循环

1) 门静脉。收集了来自胃、肠、胰的血液，汇合而成，经肝门入肝，在肝小叶间分支形成小叶间静脉，再分支形成终末分支开口于窦状隙，然后血液流向小叶中心的中央静脉。是肝脏的功能血管。

2) 肝动脉。来自于主动脉，经肝门入肝后，也在肝小叶间分支形成小叶间动脉，并伴随小叶间静脉同样分支，进入窦状隙和门静脉血混合。是肝脏的营养血管。

3) 肝门管 在肝门处主要有两条进入肝脏的血管（门静脉和肝动脉），一条走出肝门的肝管，这三条管在肝门处往往被结缔组织包裹起来，并集成束，这种结构称为肝门管。

3. 肝的生理作用：分泌胆汁，造血，解毒，排泄，防御等。

（1）分泌功能。肝是体内最大的腺体，分泌胆汁帮助消化。

- (2) 代谢功能。蛋白质，脂肪，糖的代谢，维生素的贮存等。
- (3) 解毒功能。肝细胞可吸收转化有毒有害物质排出体外。
- (4) 防御功能。枯否氏细胞可吞噬侵入的细菌、异物和衰老的红细胞。
- (5) 造血功能。肝在胚胎时期是造血器官，可制造血细胞。成年动物的肝则只形成血浆内的一些重要成分。

六、操作方法与步骤

1. 示教 胃和胰的组织学构造

(1) 由老师绘出高倍镜下可见到的胃小凹，胃底腺的壁细胞（红色）及主细胞（蓝色）；胰脏的胰腺腺泡和胰岛。

(2) 指导学生观察。

2. 空肠的组织构造

(1) 先用低倍镜观察肠壁的黏膜层、黏膜下层、肌层、浆膜层四层形态构造。

(2) 换高倍镜依次观察肠绒毛、绒毛表层的单层柱状上皮，上皮之间的杯状细胞及绒毛毛细血管和中央乳突管。

上皮陷入结缔组织为基础的固有膜，膜内有腺体和孤立淋巴结，并注意黏膜肌层。

黏膜下层的疏松结缔组织中有丰富的毛细血管、淋巴管和神经丛。

肌层：内环，外纵两层的平滑肌。

3. 肝脏的组织构造

(1) 用低倍镜观察肝的组织切片，找到横切的肝小叶。

(2) 换高倍镜观察肝小叶，注意以中央静脉为中心向周围呈放射状排列的肝细胞索以及细胞索中的窦状隙。细胞索的细胞多为多角形，胞核圆形、染色较淡、胞质丰富。在小叶边缘的结缔组织中找到小叶间静脉、小叶间动脉和小叶间胆管。三者同在的部位称汇管区。

七、考核内容与考核标准

序号	考核内容	评分标准			考核方法	时限
		分值	扣分依据	评级标准		
1	绘出低倍镜下小肠的一般构造图	50	正确绘画出小肠的四层形态构造，每错一个扣10分	优：85分以上； 良：75—84分； 合格：60—74分； 不合格：60分以下。	单人操作考核	45min
2	绘出低倍镜下肝的一般构造图	50	正确绘画出肝的一般构造图，每错一处扣10分			

项目十一 呼吸运动检查

一、技能目标

确认家畜呼吸器官的形态和结构；确认喉和肺的体表投影；确认呼吸式；准确测定呼吸频率。

二、材料与工具

从喉至肺的离体呼吸器官标本、活体牛（猪）、粉笔等。

三、实训场所

校内实训基地

四、师资配置

实训时 1 名教师指导 20 名学生，技能考核时 1 名教师指导 10 名学生。

五、原理与知识

呼吸系统：由鼻腔、咽、喉、气管、支气管、肺组成。

呼吸道：气体出入肺的通道，包括鼻腔、咽、喉、气管、支气管。

肺是呼吸的核心器官，呼吸道和肺在辅助器官的协助下共同实现呼吸生理。

1. 呼吸式

(1) 胸式呼吸。怀孕后期或腹部脏器发生病变时，主要靠肋间外肌的收缩，胸壁起伏明显。

(2) 腹式呼吸。胸部脏器发生病变时，主要靠膈肌的收缩，腹壁起伏明显。

(3) 胸腹式呼吸。正常呼吸时，肋间外肌和膈同等程度地运动，胸廓和腹部起伏程度一致。

2. 呼吸频率 是指每分钟的呼吸次数。不同的动物呼吸频率不同，与机体代谢情况有关，可因个体生理情况，外界环境和疾病等因素不同而有改变。

牛：10-30 猪：15-24 羊：10-20

3. 呼吸音 气体通过呼吸道及出入肺泡时产生的声音

(1) 肺泡呼吸音。V 的延长音

(2) 支气管呼吸音。CH 的延长音

(3) 支气管肺泡音。不定性音，疾患引起。

六、操作方法与步骤

1. 呼吸器官的观察

(1) 鼻、咽的观察。用头部标本观察鼻中隔、鼻甲骨、鼻道、咽等。

(2) 喉、气管和支气管的观察。

(3) 肺的观察。观察肺的颜色、位置关系，肺的三面三缘，心切迹、肺门，肺的质地，分辨肺的分叶和肺小叶。

(4) 纵膈、胸膜和胸膜腔的观察。

2. 呼吸式的观察 在活牛肋间隙和腹部外下方夹上小旗，在活体稍远处仔细观察两处小旗的摇动情况，判定实习动物的呼吸式。

3. 呼吸频率的测定 数出活牛胸腹部小旗在 2min 内的摇动次数，求出平均 1min 的呼吸次数。

七、考核内容与考核标准

序号	考核内容	评分标准			考核方法	时限
		分值	扣分依据	评级标准		
1	说出呼吸器官的形态和结构	30	任意三个器官的形态和结构, 每错一个扣 10 分	优: 85 分以上; 良: 75—84 分; 合格: 60—74 分; 不合格: 60 分以下。	单人操作考核	45min
2	说出喉和肺的体表投影位置	20	在体表上指出正确的体表投影位置, 每错一项扣 10 分			
3	确认呼吸式; 准确测定呼吸频率	50	正确测定牛、猪的呼吸频率, 每错一项扣 10 分			

项目十二 肺组织结构观察

一、技能目标

掌握肺通气部和肺呼吸的组织结构。

二、材料与工具

生物显微镜、肺切片标本和肺组织结构教学挂图、动物解剖虚拟仿真平台。

三、实训场所

校内实训基地

四、师资配置

实训时 1 名教师指导 20 名学生, 技能考核时 1 名教师指导 10 名学生。

五、原理与知识

肺的组织结构

肺的构造可分为实质和间质两大部分: 肺实质: 包括一系列由粗到细的肺内支气管和肺泡构成。肺内支气管在肺内逐级分支, 形如树状, 称为支气管树, 由支气管分细到 0.5mm 以下时, 支气管壁上出现肺泡, 并且越来越多, 到支气管末端时, 有大量的肺泡出现, 是外呼吸进行的主要场所。肺的间质: 肺的表面覆盖有一层浆膜, 此浆膜即为肺胸膜, 其深侧的结缔组织还伸入到肺实质间, 将肺分为一个个方块状的肺小叶。肺的血管神经伴随着支气管进入肺, 并逐级分支。分出大量毛细细管。

六、操作方法与步骤

1. 肺通气部观察 用低倍镜观察肺内支气管、细支气管和终末细支气管, 注意各个管壁的层次结构和管腔特征。

2. 肺呼吸部观察 用高倍镜观察呼吸性细支气管、肺泡管、肺泡囊和肺泡。注意各部形态特征和肺泡隔、肺泡壁与毛细血管的位置关系。

七、考核内容与考核标准

序号	操作环节与要求	评分标准		考核方法	时限
		分值	扣分依据		
1	说出肺通气部和肺呼吸的组织结构	50	说出肺的组织结构，每错一个扣10分	单人操作考核	45min
2	绘出低倍镜下肺组织结构图	50	画出肺泡、支气管、细支气管，每错一项扣10分		

项目十三 泌尿器官形态构造和位置观察

一、技能目标

掌握家畜泌尿器官的形态和结构；确定肾在活体体表的投影区域。

二、材料与工具

家畜肾浸制标本、连有尿道的整套泌尿系统标本（包括雄性和雌性）、新鲜的腹腔和盆腔标本、活体牛（马）、动物解剖虚拟仿真平台。

三、教学场所

校内实训基地

四、师资配置

实训时1名教师指导20名学生，技能考核时1名教师指导10名学生。

五、原理与知识

（一）肾

1. 形态位置 是成对的实质性器官，左右各一，褐色或红褐色，一般呈豆形，位于末肋和腰椎腹侧面。肾的表面被覆以致密结缔组织的纤维膜，正常情况下，极易剥离（病理情况反之）。营养好的家畜的肾被膜外包有脂肪，形成肾脂肪囊。肾的内侧缘有一凹陷，称肾门。深入肾内形成肾窦，输尿管在肾窦内扩大形成肾盂。输尿管和肾血管由肾门出入。

2. 一般结构 肾的实质由许多肾叶构成。每个肾叶在切面上可区分出肾皮质和肾髓质，肾皮质在外围（或表面）呈红褐色，分布有小点状的肾小体。肾髓质：在内部，色较淡，由许多肾小管构成的髓质成呈放射状纹，髓质部呈圆锥形，称肾锥体，其末端形成肾乳头，与肾盏或肾盂相对。肾小盏：包围每一肾乳头，并附着于其基部，这些肾小盏汇集成两个肾大盏，再注入肾盂。

（二）输尿管 是将尿液从肾不断输送到膀胱的狭而直的长管，一对，起于肾盂，出肾门后在腹膜下沿腰肌后行，至盆腔入口，向后行于公畜的尿生殖襞，或母畜的子宫阔韧带内，最后在近膀胱颈处以锐角或直角穿入膀胱背侧壁，在壁内肌膜和粘膜之间斜行一短距离后以缝状的输尿管口开口于膀胱。

（三）膀胱 是暂时贮存尿液的肌膜性囊，呈梨形，空虚时缩小而壁增厚质坚实，缩入盆腔内，位于盆腔底壁上，充满时则扩大而壁变薄，向前伸出盆腔达腹腔底壁。母畜膀胱的背侧面与子宫及阴道相接，公畜膀胱的背侧面与直肠、

尿生殖道、精囊腺、前列腺相接。膀胱可分为：膀胱顶、体、颈三部分。膀胱颈延续为尿道。膀胱壁由粘膜，粘膜下层，肌膜和外膜构成。

(四) 尿道 是尿液从膀胱排出的肌性管道。尿道内口起始于膀胱颈，以尿道外口，在公畜开口于阴茎头，在母畜开口于阴道与阴道前庭交界处。雌性尿道较短，雄性尿道较长（详见生殖学）

六、操作方法与步骤

1. 肾的观察 用肾浸制标本观察纤维膜、肾门、肾窦、皮质、髓质、肾乳头、肾盏、集尿管或肾盂。
2. 输尿管、膀胱和尿道的观察 用整套泌尿系统离体标本观察输尿管（注意起始端）、膀胱顶、膀胱体、膀胱颈、膀胱外膜、膀胱黏膜、公畜骨盆部尿道和阴茎部尿道、尿道外口、母畜尿道外口、尿道憩室。
3. 肾和膀胱在腹腔和盆腔中位置关系观察 在活牛(马)肾部确定两肾位置。

七、考核内容与考核标准

序号	考核内容	评分标准		考核方法	时限
		分值	扣分依据		
1	说出泌尿器官的形态和结构	50	任意三个器官的形态和结构,每错一项扣10分,扣完为止。	单人操作考核	45min
2	指出肾在活体体表的投影区域	50	指出肾在活体体表的投影位置,偏差不大的扣10分,偏差较大的扣20分,扣完为止。		

项目十四 肾组织结构观察

一、技能目标

掌握肾单位和集合管的组织结构，进一步加深理解尿的生成过程。

二、材料与工具

生物显微镜、肾切片标本和肾组织结构教学挂图。

三、实训场所

校内实训基地

四、师资配置

实训时1名教师指导20名学生，技能考核时1名教师指导10名学生。

五、原理与知识

1. 肾的组织结构

肾实质由肾单位和集合管组成。

(1) 肾单位。是肾的基本结构和功能单位。肾单位由肾小体和肾小管构成。

1) 肾小体分布于肾皮质，包括肾小球和肾小囊。

①肾小球位于肾小囊中，是毛细血管球，由入球小动脉进入肾小球后分为数支，最后又汇集成出球小动脉离开肾小囊。

②肾小囊是肾小管起始部盲端膨大凹陷形成的杯状囊，肾小囊内外两层间的腔隙叫肾小囊腔，与肾小管腔直接连通。

2) 肾小管 一条细长而弯曲的小管，起始于肾小囊腔，顺次分为近曲小管、髓袢（包括降支和升支）和远曲小管，末端汇入集合管。

(2) 集合管系。包括集合管和乳头管。许多条肾单位的远曲小管在末端陆续汇合就形成较粗的集合管。集合管在肾锥体内汇入乳头管，乳头管末端开口于肾乳头。

2. 尿的生成 尿的生成包括两个阶段：第一阶段是经过肾小球的滤过作用而产生原尿，第二个阶段是经过肾小管和集合管的重吸收、分泌及排泄作用而生成终尿。

六、操作方法与步骤

1. 肾小体观察 用高倍镜观察肾小球毛细血管、肾小囊脏层（注意脏层与肾小球毛细血管的相贴关系）、肾小囊腔、肾小囊壁层。

2. 肾小管和集合管观察 用高倍镜观察近曲小管、远曲小管和集合管（注意各段管壁的上皮细胞形状、管腔和管径的区别）。

七、考核内容与考核标准

序号	考核内容	评分标准		考核方法	时限
		分值	扣分依据		
1	说出尿生成的两个阶段	20	正确解释尿生成的两个阶段，每错一个扣10分	单人操作考核	45min
2	说出肾单位和集合管的组织结构	40	说出肾单位和集合管的组织结构，每错一项扣10分		
3	高倍镜下绘出肾小体构造图	40	正确绘出肾小体构造图，每错一处扣10分		

项目十五 生殖器官的观察

一、技能目标

认识公、母畜生殖器官的形态、构造、位置以及它们之间的相互关系。

二、材料与工具

1. 显示有公、母畜生殖系统各器官位置关系的尸体标本。
2. 牛、羊、猪（公、母）生殖器官的离体标本。
3. 动物解剖虚拟仿真平台

三、教学场所

校内实训基地

四、师资配置

实训时1名教师指导20名学生，技能考核时1名教师指导10名学生。

五、原理与知识

(一) **雄性生殖系统** 雄性生殖系统器官包括：睾丸、附睾、输精管、副性腺、尿生殖道、阴茎、精索、阴囊和包皮。

(二) **雌性生殖系统器官的构造** 雌性生殖系统器官，包括卵巢（生殖腺）、输卵管、子宫、阴道（生殖道）、尿生殖前庭、阴门。

六、操作方法与步骤

用公、母畜生殖器官的新鲜标本，先观察各器官的外形和位置，然后解剖。

1. 公畜生殖器官 注意观察阴囊、睾丸、附睾、精索和输精管的形态、结构及它们之间的位置关系。

2. 母畜生殖器官 注意观察卵巢、子宫的形态、结构、位置及各器官之间的位置关系。

七、考核内容与考核标准

序号	考核内容	评分标准		考核方法	时限
		分值	扣分依据		
1	说出公畜生殖器官名称	40	说出任意四个生殖器官名称，每错一个扣10分	单人操作考核	45min
2	说出母畜生殖器官名称	40	说出任意四个生殖器官名称，每错一个扣10分		
3	说出公母畜生殖器官的功能	20	正确说出公母畜生殖器官的功能，每错一项扣10分		

项目十六 睾丸和卵巢组织构造的观察

一、技能目标

认识睾丸和卵巢的组织构造。

二、材料与工具

睾丸和卵巢组织切片、显微镜

三、实训场所

校内实训基地

四、师资配置

实训时1名教师指导20名学生，技能考核时1名教师指导10名学生。

五、原理与知识

(一) 睾丸和附睾

均位于阴囊内，睾丸是产生精子和雄性激素的器官，附睾有贮存和营养精子的作用。睾丸成对，在胚胎时期原位于腹腔内肾脏的两侧，随着胎儿的发育，睾丸和附睾经腹股沟下降到阴囊中。

睾丸呈左右稍扁的椭圆形，上端附着于精索，称为睾丸头，下端称为睾丸尾，中间是睾丸体。附睾呈弯曲的棒状，与睾丸头相对的是附睾头，与睾丸尾相对的是附睾尾，附睾头和附睾尾之间为附睾体。

睾丸表面为一层浆膜，称固有鞘膜，固有鞘膜的深面是一层由致密结缔组织构成的白膜，白膜的结缔组织从睾丸头端呈板状深入睾丸内，一般沿着长轴向睾丸尾端延伸，形成睾丸纵隔，从纵隔向白膜分出许多睾丸小隔，将睾丸实质分为许多睾丸小叶，每一小叶内有3-4条曲细精管，是精子产生的地方，变直为直细精管，进入纵隔，合为睾丸网，在睾丸头处汇合为7-10条睾丸输出管，组成附睾头的实质；最后汇合为一条长的附睾管，迂曲并增粗，构成附睾体和尾，在附睾尾，附睾管逐续为输精管。

曲细精管和周围的间质组成睾丸小叶，曲细精管是产生精子的地方，有两层结构，一层是基膜，一层是生精上皮，生精上皮有两类细胞：一类是生精细胞，包括精原细胞、初级精母细胞、次级精母细胞、精子细胞和精子。

间质是填充在曲细精管之间的结缔组织，内含：血管、神经、内分泌细胞。内分泌细胞在性成熟后能分泌雄性激素，称间质细胞。

（二）卵巢

一对，位于腹腔内，由卵巢系膜附着于腰椎下面，肾的后下方，是产生卵子和分泌雌性激素的器官。

卵巢实质可分为皮质和髓质两部分。髓质位于中央，由结缔组织构成。皮质位于外周，由卵巢的大部分，由不同发育阶段的卵泡和黄体构成，卵泡间为结缔组织。卵泡由中央的卵母细胞和围绕在其周围的卵泡细胞构成。根据卵泡发育程度的不同，可分为初级卵泡、生长卵泡和成熟卵泡。卵巢没有专门排卵的管道，成熟的卵泡破裂后，卵细胞直接从卵泡表面排出，被输卵管伞接纳，进入输卵管。成熟卵泡破裂排出时会伴随出血，血液进入卵泡腔内使该处变红，称红体。随着周围血管伸入卵泡将血液吸收，颜色变黄，称黄体。各种家畜卵巢的形状、大小与品种、年龄和体成熟有关。

六、操作方法与步骤

用显微镜（先用低倍镜，后用高倍镜）观察睾丸、卵巢的组织切片，注意辨别睾丸、卵巢各部分组织的结构特点。

七、考核内容与考核标准

序号	考核内容	评分标准		考核方法	时限
		分值	扣分依据		
1	在高倍镜下绘曲细精管横断面的结构图，并标明各部分名称。	50	正确标明各部分名称，每错一个扣10分，扣完为止。	单人操作考核	45min

2	在低倍镜下绘卵巢的组织构造图，并标明各部分名称。	50	正确标明各部分名称，每错一个扣10分，扣完为止。	-74分；不合格：60分以下。		
---	--------------------------	----	--------------------------	-----------------	--	--

项目十七 血细胞的观察和血凝实验

一、技能目标

准确区分血液的各类细胞的形态、构造。认识血浆、血清、纤维蛋白。

二、材料与工具

血液、试管、试管架、小烧杯、玻璃棒、抗凝血剂（草酸钠或枸橼酸钠）、血液涂片（鸡或鸭、牛、猪或马）、柏木油、擦镜纸、二甲苯、二氯化钙。

四、实训场所

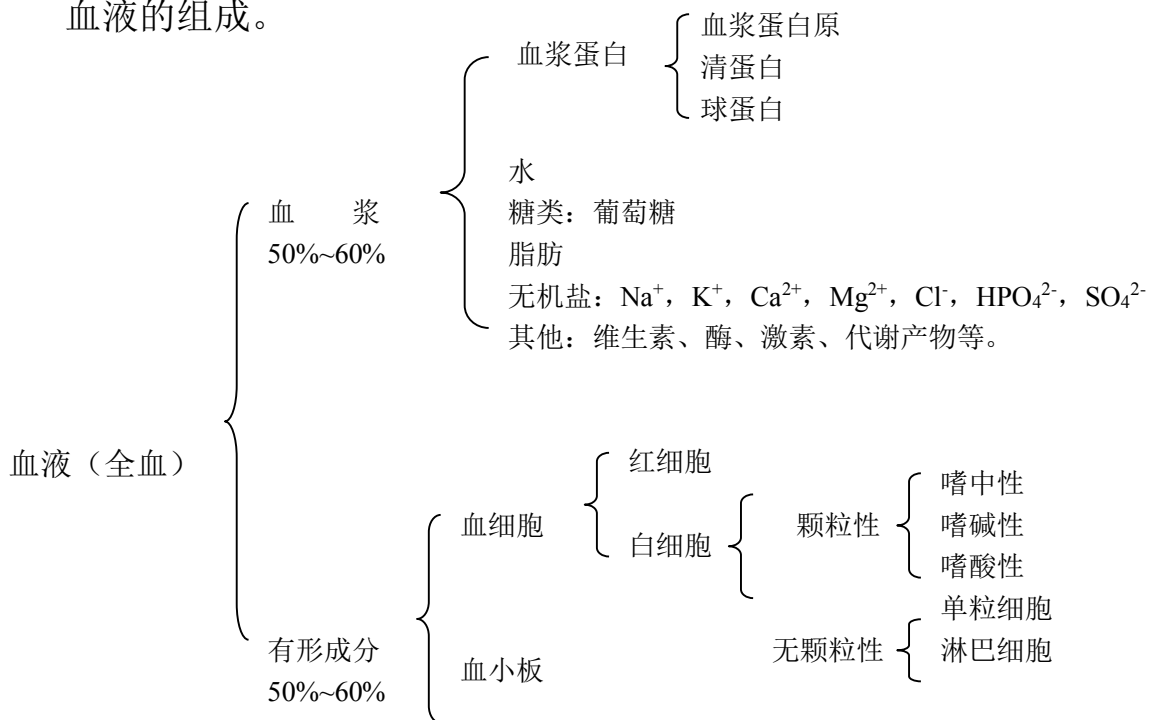
校内实训基地

四、师资配置

实训时1名教师指导20名学生，技能考核时1名教师指导10名学生。

五、原理与知识

血液的组成。



全血：血液是由液体成分和有形成分共同组成，二者合起来称全血。

血浆：全血加入抗凝血剂后离心沉淀析出的淡黄色透明的液体。

血清：全血凝固后血凝块回缩析出的淡黄色透明液体。

血清与血浆的区别在于血清中不含纤维蛋白原和一些凝血因子。

六、操作方法与步骤

1. 采血 采集当地主要家畜的血液分别置入

- (1) 未加抗凝血剂的试管中；
- (2) 已加入抗凝血剂的试管中；
- (3) 小烧杯中。

(2) 轻轻摇动已加入抗凝血剂试管，使血液和抗凝血剂充分混合。但应注意不可用力过大，以防溶血。而后将两试管置入试管架，待观察。

采入小烧杯中的血液，在其未凝固前即迅速用玻璃棒搅拌（动作要轻，尽量减少溶血），并多次提出玻璃棒，轻轻拭掉玻璃棒上粘附的纤维蛋白和部分细胞凝块，反复多次后，静置待观察。

2. 用高倍镜（或油镜）观察血液涂片，注意各种血细胞的不同点。

(1) 红细胞。数量多、无核、红色、扁圆形，中央染色淡，。但鸡血红细胞内侧有大细胞核。

(2) 嗜中性粒细胞。胞质内含有淡红色大微细颗粒，胞核有 2~5 个分叶。

(3) 嗜碱性粒细胞。胞质内含有深红色大而圆的颗粒，核通常有 2~3 个分叶。

(4) 嗜碱性粒细胞。细胞质内含有粗细不等的蓝紫色颗粒，核分叶不明显。

(5) 淋巴细胞

①小淋巴细胞、细胞形态小，核呈椭圆形或豆形，染成蓝色，细胞质较少，染成浅蓝色。

②中或大淋巴细胞。细胞较大，细胞质较多，核的周围有亮晕。

(6) 单核细胞。细胞较淋巴细胞大，细胞质亦较多，胞核呈肾形或马蹄形。

(7) 血小板。体形较小，形态不规则，内含紫色颗粒，无核，常聚集成团。

4. 观察试管核烧杯中的血液

(1) 已加入抗凝血剂的试管中，血液不凝固，分为三层：最上淡黄色的液体为血浆；最下层为红细胞；中间很薄的白色层为白细胞。在此试管中再加入二氯化钙，轻轻振荡混合后，静置一段时间，可看到血液又会凝固。

(2) 观察未加入抗凝血剂的试管，血液已发生凝固，上层淡白（黄）色的胶体溶液即为血清。

(3) 观察小烧杯中的血液，可见不发生凝固，该血液称为去纤维蛋白血。

七、考核内容与考核方案

序号	考核内容	评分标准		考核方法	时限
		分值	扣分依据		
1	区分血液的各类细胞的形态、构造	50	在显微镜下指出任意五个血细胞的名称、形态、构造，每错一个扣 10 分	单人操作考核	45min
2	制备血浆、血清的方法	50	说出血浆、血清的区别，正确采血制备血浆和血清，每错一步扣 10 分		

项目十八 心脏的构造与血液在血管中运行的观察

一、技能目标

认识心脏的形态，了解心搏动的活动规律及血液在心血管的运行特点，并据此描述血液在全身循环运输的原理、大小循环的概念、心音、血压、脉搏的产生机制。

二、材料与工具

猪（牛）心脏、青蛙、有孔蛙板、显微镜、固定夹、纱布缝合线、滤纸、小动物解剖器、生理盐水、0.1%肾上腺素。

三、教学场所

校内实训基地

四、师资配置

实训时 1 名教师指导 20 名学生，技能考核时 1 名教师指导 10 名学生。

五、原理与知识

心脏：是一个中空的实质器官，由心肌细胞构成。

（一）位置和形态 呈倒圆锥形，锥底朝向前上方，称为心基，有大血管进出。锥尖朝向后下方，称为心尖。

心脏的表面近心基处有呈现环状的冠状沟，是心房和心室的外界分界，沟上方为心房，下方为心室。心左侧面和右侧面分别有一锥旁室间沟（左纵沟）和一窦下室间沟（右纵沟）（在牛的心脏后缘还有一副纵沟）。锥旁沟位于左前方，大致与心尖的后缘平行，窦下室间沟位左后方，伸至心尖，上述两间沟是左右心室的外表分界，两沟前部为右心室，后部为左心室。

心脏位于胸腔纵隔内，夹于左右两肺之间。胸腔下 2/3 部。第 3 肋与第 6 肋之间，略偏左（马心 3/5，牛心 5/7 位于正中平面的左侧）。牛的心脏位于第 3—6 肋骨之间，心基大致位于肩关节的水平线上，心尖距膈约 2-5cm 或正对第 6 肋骨（马的距膈 6~8cm），距胸骨约 2CM 处。猪心位于第 2—5 肋间，心尖位于第 7 肋骨和肋软骨的连结处。

（二）心腔的构造 心腔以纵行的房中隔和室中隔分为左右两半，每半又分为上部的心房和下部的室，共有四个腔，分别为右心房、右心室、左心房、左心室。

（三）心壁的构造 分三层，心外膜、肌层、心内膜。

（四）心脏的血管 心脏本身的血管是营养血管，包括冠状动脉和心静脉。

（五）心脏的传导系 由特殊的心肌纤维构成，能自发的产生、传导兴奋，使心肌有节律地收缩和舒张。传导系统由窦房结、结间束、房室结和房室束及浦肯野氏纤维构成。

(六) 心包 包在心外面的锥形纤维囊。壁由浆膜和纤维膜组成。保护心脏。

血管在全身分布：

血管连接在心脏上，由心脏给血液一个原动力，使其进入动脉，沿动脉管到全身各处毛细血管，进行物质交换后，又沿静脉把血液送回心脏，如此周而复始、川流不息，实现血液的循环。

大、小循环的概念 体内的血液循环以心脏为中心可分为两部分，一个是大循环（体循环），一个是小循环（肺循环）。

大循环：血液从左心室压开主动脉瓣，通过主动脉口进入主动脉，通过主动脉的分支进入全身各处毛细血管网，而后汇集成前腔静脉和后腔静脉，分别进入右心房。

小循环：血液从右心室冲开肺动脉瓣，经肺动脉口压入肺动脉，经肺动脉进入肺脏的毛细血管网，而后汇集成肺静脉返回左心房。

六、操作方法与步骤

1. 解剖心脏

(1) 心包。注意心包的壁层（纤维层）和紧贴心脏的心外膜之间构成心包腔，腔内有少量滑液。

(2) 剥去心包，观察心脏的外形、冠状沟、室间沟、心房、心室及连接在心脏上的各类血管，并指出各自的名称及血流方向。

(3) 沿右侧做纵切，切开右心房和右心室、右房室口。①观察右心房和前。后腔静脉入口，用直尺量心房肌的厚度（记录）。②观察右心室和肺动脉口瓣膜，右心室壁的厚度（测量记录）、乳头肌、腱索。③观察右房室瓣，注意腱索附着点。

(4) 沿左侧做纵切，切开左心室和左心房、左房室口。①观察左心室壁，测量其厚度并和右心室壁及心房做比较。②观察左房室口的瓣膜，并和右房室瓣做比较。③观察左心房，找到肺静脉的入口。④沿左房室瓣深面找到主动脉口并做纵行切口，观察主动脉瓣的结构。

2. 心搏动与血液运行

(1) 用纱布包裹蛙身，使其头部露出，左手置蛙身，右手持剪刀，将其上颌连眼剪断，去掉蛙脑，或用探针沿枕骨大孔刺入脑腔，破坏脑髓。

(2) 用探针刺入椎管，上下抽动，破坏脊髓。抽出探针，以脱脂棉填塞伤口，防止出血。

(3) 从胸骨剑突下沿正中中线将皮肤头部剪开，再用剪刀剪开腹壁，沿胸骨两侧向头部剪开胸腔，并用镊子将胸骨向上拉起，剪去胸骨及胸肌，暴露不断跳动的的心脏。注意观察、认识心脏及连接心脏的动脉、静脉血管。

(4) 将青蛙置于有孔蛙板上，拉出一段小肠，展开肠系膜置于蛙板大孔上，以大头针固定，并以生理盐水湿润。将蛙板放于显微镜载物台上，蛙板大孔对准物镜，然后进行观察。

1) 以低倍镜找出一条动脉、一条静脉。注意两者口径的大小，管壁的厚薄，血流方向，血流速度，以及颜色有何特征。

2) 注意血管中的血柱，在管中央运行的和在管两侧的是什么细胞？其血流速度有何不同？为什么？

3) 观察毛细血管的血流情况：血流速度和血细胞经毛细血管的特点。

4) 用一小片滤纸将已观察过的视野下之肠系膜上的生理盐水吸干，而后滴加一滴 0.1% 肾上腺素，观察血管舒缩、血流速度、血浆和血细胞渗出等现象。

七、考核内容与考核标准

序号	考核内容	评分标准		考核方法	时限
		分值	扣分依据		
1	绘图说明心脏的内部结构。	40	正确绘出心脏的四个腔，每错一个扣 10 分	单人操作考核	45min
2	说出动脉和静脉的区别	30	正确说出动、静脉的血流方向、血管壁、血液颜色、血流速度、管腔口径大小等区别，每错一项扣 6 分		
3	陈述大、小循环的概念和路线	30	说出大小循环的概念和路线，每错一项扣 10 分		

项目十九 淋巴结和脾组织结构的观察

一、技能目标

掌握淋巴结和脾的组织构造。

二、材料与工具

淋巴结和脾组织切片、显微镜。

三、实训场所

校内实训基地

四、师资配置

实训时 1 名教师指导 20 名学生，技能考核时 1 名教师指导 10 名学生。

五、原理与知识

1. 脾

①位置：胃左侧、红褐色

②形态：扁椭圆形，红褐色，质硬

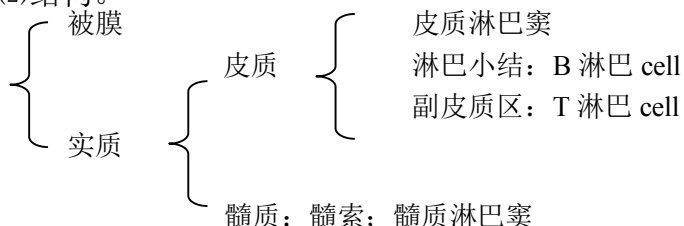
③功能：免疫，Bcell：4%；Tcell：34%；防御：产生巨噬 cell；选血、贮血、灭血（吞噬衰老的红 cell）

2. 血淋巴结 球形，红褐色，分布于大血管周围，有滤血的作用。

3. 淋巴结

(1)形态。球形，椭圆形；活体粉红色，死体均匀灰白色。

(2)结构。



(3)功能。位于淋巴管径路上，产生淋巴细胞，过滤淋巴

(4)分布。

淋巴中心：淋巴结成淋巴结群常常颁布在身体同一部位，接受几乎相同区域的淋巴回流，这个淋巴结成淋巴结群称淋巴中心。

头(3) 颈(2) 前肢(1) 胸腔(4) 腹腔(3) 腹壁骨盆壁(4) 后肢(1)

检验淋巴结(屠宰)

头：腮淋巴结、下颌淋巴结

颈：肩前(颈浅)淋巴结

前肢：腋淋巴结(肩关节内侧) 腹腔：肝门淋巴结、空肠淋巴结

胸腔：肋间淋巴结，纵隔后淋巴结，肺门(支气管)

腹壁骨盆壁：髂内淋巴结、髂外淋巴结、腹股沟浅淋巴结(腹底壁皮下)，髂下淋巴结(膝关节上方) 后肢：腘淋巴结

六、操作方法与步骤

1. 先用低倍镜后用高倍镜观察淋巴结的下列构造：

整个淋巴结外面，包着一层被膜。

注意由血管、淋巴管出入的地方，即为淋巴结门。

淋巴结的外周染色较深部分，是皮质部，内有球形小体，叫淋巴小结，小结中央染色较淡，叫生发中心。淋巴小结周围的空隙是皮质淋巴窦。

皮质以内染色较浅的部分，是髓质部，内有许多不规则的淋巴组织，叫髓索。分布髓索之间的小块，叫小梁。髓索与小梁之间稀疏的部分，叫髓质淋巴窦。

2. 先用低倍镜后用高倍镜观察脾的下列构造：

脾外面的被膜及被膜伸入脾内的小梁。

在切片上可见到许多呈球形的脾小结及通过脾小结的中央动脉。

脾小结之间，有带红色的淋巴组织，叫红髓，内有血窦。

七、考核内容与考核标准

序号	考核内容	评分标准		考核方法	时限
		分值	扣分依据		
1	在低倍镜下绘淋巴结的组织构造图	30	淋巴结的主要组织结构，每错一个扣10分	单人操作考核	45min
2	在低倍镜下绘脾的组织构造图	50	脾的主要组织结构，每错一项扣10分		

项目二十 脑、脊髓形态构造和外周神经的观察

一、技能目标

(一) 掌握脑和脊髓的形态结构。

(二) 基本掌握外周神经的位置及其分布。

二、材料与工具

脑模型、脑和脊髓浸制标本、脑正中矢状面显示脑各部构造和脑室的标本、脑脊髓形态构造的标本、脑干的标本、示外周神经的尸体标本及有关挂图。

三、教学场所

校内实训基地

四、师资配置

实训时 1 名教师指导 20 名学生，技能考核时 1 名教师指导 10 名学生。

五、原理与知识

(一) 脑的外部形态

1. 背侧面——左、右大脑半球，中间以大脑纵裂为界，大脑半球与小脑之间的沟，称大脑横沟。小脑分两侧的小脑半球和中间的小脑邱部。在大脑表面有很多深浅不同的脑沟，沟与沟之间的隆起叫脑回。大脑半球可分为额叶、顶叶、枕叶和颞叶等，小脑的表面也有许多沟和回。

2. 腹侧面——有嗅球、视神经交叉、脑垂体、大脑脚、脑桥和延髓等。

(二) 脑的各部结构

1. 大脑半球 左右大脑半球借神经纤维构成的胼体相连。在大脑半球的横断面上可看到表面为灰质——大脑皮质，皮质深部为白质，也叫大脑髓质。

2. 小脑 在矢状面上也可看到小脑表层为灰质，叫小脑皮质。小脑内部的白质呈树枝状故又叫髓树。

3. 脑干 为大脑半球和小脑所覆盖，由后向前依次为延髓、脑桥、中脑和间脑。

延髓：外形似脊髓，呈圆柱状，上下稍扁，前连脑桥，后连脊髓。背面小脑，延髓腹面有腹正中裂，裂的两侧有纵走的隆起，称锥体，锥体后部的神经纤维左右交叉，称锥体交叉。

脑桥：是延髓前面横行的隆起。

中脑：位于脑桥和小脑的前面。中脑前连间脑。中脑分上、下两部，上部是四叠体（包括前面一对圆形隆起，称前丘，和后面一对圆形隆起，称后丘），下部是由神经纤维构成的传导通路，称大脑脚。四叠体与大脑脚之间的正中部位中脑水管。

间脑：位于中脑前面，分为丘脑（视丘）和丘脑下部。丘脑位于背侧，是一对卵圆形的灰质块。丘脑下部位于丘脑的腹侧，包括视交叉、脑垂体等。

4. 脑室 在左、右大脑半球内各有一腔体，为侧脑室，侧脑室经室间孔与第三脑室相通。左、右侧丘脑相连的灰质块外围有一环状间隙，为第三脑室，后连中脑水管。中脑水管后通第四脑室。第四脑室是由延髓背面的陷凹与小脑之间形成的腔隙，向后与脊髓中央管相通。脑室内有脑脊液。

(三) 脊髓 脊髓为背腹稍扁的圆柱形，位于椎管内，前经枕骨大孔与

延髓相连，后端在荐骨中部形成圆锥状，称脊髓圆锥。脊髓分颈、胸、腰、荐四段。在颈、胸交界处有颈膨大，在腰、荐交界处有腰膨大。脊髓的背面有一纵行的背正中沟，腹面有一腹正中裂，它们将脊髓分为左、右两半。

六、操作方法与步骤

1. 通过模型、标本、挂图等认识脑和脊髓的形态结构。
2. 通过模型、标本、挂图等认识外周神经的位置及其分布。

七、考核内容与考核标准

序号	考核内容	评分标准		考核方法	时限
		分值	扣分依据		
1	说出脑和脊髓的形态结构	50	任意五个脑和脊髓部位名称，每错一个扣10分	单人操作考核	45min
2	说出主要的外周神经	50	说出任意五条外周神经，每错一个扣10分		

项目二十一 反射弧的分析

一、技能目标

掌握反射弧的组成与各部作用。

二、材料与工具

蛙或蟾蜍、手术器械（剪刀、镊子、刀、大头针、探针）、培养皿、烧杯（250ml、50ml）、铁架、滤纸、棉花、线、0.5%硫酸、生理盐水。

三、实训场所

校内实训基地

四、师资配置

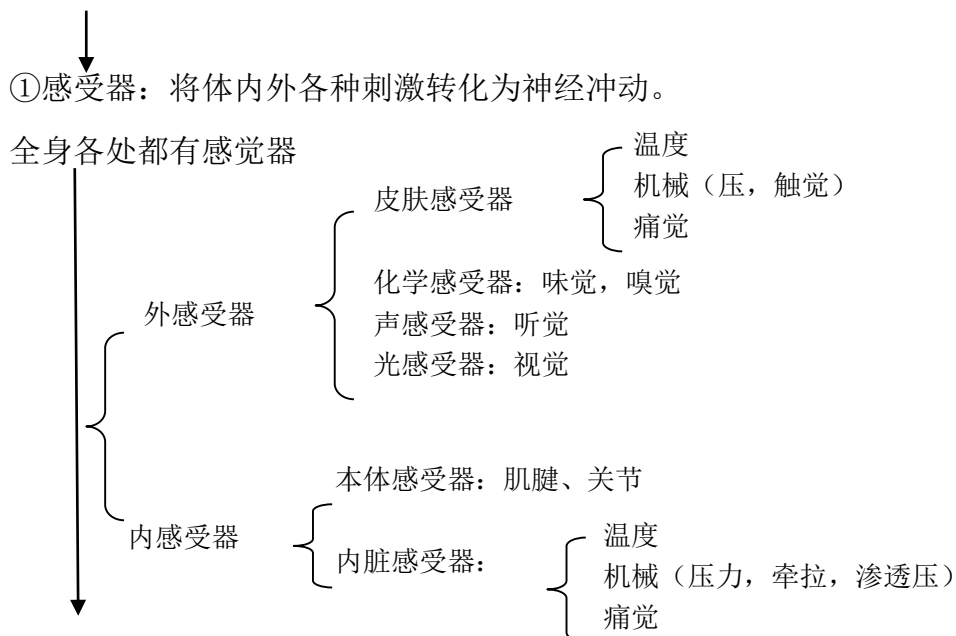
实训时1名教师指导20名学生，技能考核时1名教师指导10名学生。

五、原理与知识

1. 反射弧 实现反射活动的物质基础。包括五部分：感受器，传入神经，中枢，传出神经，效应器。

2. 反射过程（反射弧五部分要完整）

适宜刺激



②传入神经：把感受器接受刺激转化的冲动传到中枢。



③中枢：反射的中心环节，指脑和脊髓内执行一定机能的神经细胞群，决定反射的性质，复杂程度和范围。



④传出神经：将中枢发出的冲动传导到效应器。



⑤效应器：发生反应的组织器官，如肌肉，腺体等。

六、操作方法与步骤

1. 做脊蛙（无头蛙）标本 用剪刀从口角插入，沿鼓膜紧后方剪去上颌及头部，用棉球止血，用线穿下颌，挂在铁架上。

2. 正常反射活动的观察 将脊蛙的一侧后腿的脚趾浸于盛有 0.5%硫酸的小烧杯中，可见有屈腿反射出现，而未浸泡的后腿则伸直（当反射出现后，迅速用清水将该后腿皮肤上的硫酸洗净）。

3. 用剪刀在同一侧后腿股部皮肤作一环形切口，并将皮肤剥掉，尤其趾端更需仔细剥净，再以上述方法刺激，结果如何？

4. 将保留皮肤的后腿坐骨神经切断，再将其浸入硫酸，观察反应。

5. 用探针插入另一只青蛙的脊髓，将脊髓破坏，观察其四肢紧张状态的变化，然后再刺激身体各部皮肤，观察反应。

七、考核内容与考核标准

序号	考核内容	评分标准		考核方法	时限
		分值	扣分依据		
1	说出反射弧的组成与各部作用	50	五个组成部位名称和作用，每错一个扣10分	单人操作考核	90min
2	陈述显微镜的使用方法	50	说出任意五项操作，每错一项扣10分		
3	陈述显微镜的保养方法	20	说出任意两项操作，每错一项扣10分		

项目二十二 家禽内脏器官观察

一、技能目标

掌握家禽消化、呼吸、泌尿和生殖系统各个器官的形态构造及位置关系；学

习禽体解剖的基本技能。

二、材料与工具

公鸡、母鸡和四月龄鸡、解剖刀、剪、骨钳、镊、解剖板、细胶管（直径0.5cm）、棉线绳、脸盆和毛刷。

三、实训场所

校内实训基地

四、师资配置

实训时1名教师指导20名学生，技能考核时1名教师指导10名学生。

五、原理与知识

（一）运动系统

1. 骨骼 丰富的钙质，骨密质致密坚硬，含气（除翼和后肢下段）愈合现象。

(1) 头部骨骼。额、面骨

(2) 躯干骨骼。椎骨、肋、胸骨

(3) 前肢骨骼。肩胛骨、乌喙骨、锁骨、臂骨、前臂骨、腕骨、掌骨、指骨

(4) 后肢骨骼。髌骨、坐骨、耻骨、股骨、膝盖骨、小腿骨、跗跖骨、趾骨

2. 肌肉 肌纤维较细，无脂肪沉积，分为

红肌：耐久性好

白肌：爆发力强

（一）被皮

1. 皮肤 薄而柔软，毛细血管丰富，无汗腺和皮脂腺，有尾脂腺。

分为 { 羽区：大部分皮肤
裸区：翼下，胸下，腹下侧面

2. 皮肤衍生物 羽毛、肉冠、肉髯、耳垂、喙、爪、距、鳞片。

头部

腿部

3. 内脏

（三）消化系统

1. 口咽 无软腭、无唇、颊、齿，有特殊的采食器官

喙 { 鸡喙：呈圆锥体，前端锐类。

鸭鹅喙：呈扁长的铲状，前端钝圆。

味觉较差，对饮水温度感觉敏锐，气温过高时张口呼吸。

2. 食管和嗉囊 鸡食管入胸腔前形成扩大的嗉囊，鸭鹅无真正的嗉囊。
嗉囊的作用：贮存、湿润、软化饲料。

腺胃：前部纺锤形，黏膜有很多腺体，分泌本酸性黏液

3. 胃

肌胃：后部又叫砂囊，扁圆形肌质器官，“鸡内金”保护胃，磨碎饲料

4. 肠和泄殖腔

- 小肠：十二指肠、空肠、回肠，消化吸收主要部位。
 - 肝：较大，位于腹腔前下部，左右两叶，右叶脏面有胆囊，有 2 条输胆管开口于十二指肠
 - 胰：长条分叶形腺体，淡黄色，位于十二指肠祥内，有 2-3 条胰管通往十二指肠。
- 大肠：两条盲肠，一条直肠，无明显结肠。
 - 两条盲肠从回肠与直肠交界处发出、逆行盲管：生物消化
 - 直肠呈管状，后端接泄殖腔：重吸收水、盐，形成粪便
 - 泄殖腔为直肠末端与泄殖孔之间的分室状膨大管腔，是消化、泌尿、生殖三系统的共同通道，由前向后分为粪道、泄殖道、肛道

（四）呼吸系统

1. 鼻腔 上颌窦，禽患传染性呼吸道疾病时，有病变。
 2. 喉和气管 喉位于舌的后方，由环状软骨和杓状软骨作支架，无声带，气管很长，与食管相伴行，左心基上方分叉形成鸣管和左右支气管，鸣管是禽的发音器官，又称后喉。
 3. 肺 较小，鲜红色，质地柔软，左右肺不分叶，紧贴于胸腔背侧面。
 4. 气囊 肺部衍生器官，禽特有、9 个，作用：贮存空气，减轻体重，调节体温，适于游水、飞翔。
- 家禽呼吸生理特点：P268

（五）泌尿系统

1. 肾 体积较大，形状狭长，位于腰荐骨和髌骨腹面的肾窝内尿生成过程特点：P269
2. 输尿管 两条

（六）生殖系统

1. 公禽生殖器官 睾丸、附睾、输精管和交配器官。
 2. 母禽生殖器官 左卵巢、左输卵管
- 母禽生殖活动特点 P271

（七）心血管和免疫系统

1. 心血管系统 家禽与家畜的区别

（八）免疫系统

1. 淋巴器官和淋巴组织
 - (1) 腔上囊 2. 脾脏 3. 胸腺 4. 淋巴结 5. 盲肠扁桃体 6. 回肠淋巴集结
2. 单核巨噬细胞系统
3. 非细胞性免疫物质

（九）内分泌和神经系统

1. 内分泌
 - (1) 脑垂体 (2) 腮后腺 (3) 甲状腺 (4) 甲状旁腺 (5) 肾上腺 (6) 胰岛
- (7) 性腺

（十）神经系统

1. 中枢神经和外周神经以及感觉器官的特点。
2. 体温和体温调节特点

六、操作方法与步骤

1. 将禽切颈（不可断头）放血致死，置于解剖板上，用水将全身的羽毛刷

湿。

2. 将禽仰卧，由喙腹侧开始，沿颈、胸、腹正中直至泄殖孔附近把皮肤剪开。向两侧剥皮至翼根和腹股沟部。

3. 自胸骨后端至泄殖孔剪开腹壁，再从此切口沿胸骨两侧剪断胸肋骨至锁骨，小心地剪断心、肝与胸骨间的系膜，将胸骨翻向前方。

4. 由喉口插入细胶管，慢慢吹气并用棉线绳结扎气管，观察各气囊的位置与形状，然后剪除胸骨。

5. 内脏器官的观察

(1) 消化系统各器官的观察 观察喙、腭裂、舌、食管、鸡嗉囊、腺胃和肌胃并注意腺胃乳头、类角质膜、胃黏膜、肌层和外膜以及幽门；确认十二指肠祥、肝、胰、空肠、回肠、两条盲肠、直肠和泄殖腔并注意区别粪道、泄殖道和肛道、注意腔上囊和盲肠扁桃体的所在位置；注意脾的位置、形态。

(2) 呼吸系统各器官的观察 观察鼻孔、喉口、气管黏膜、鸣管、支气管和肺，注意肺的颜色、位置。

(3) 泌尿系统各器官的观察 观察左右两肾和左右输尿管，注意肾位置、颜色和分叶。

(4) 生殖系统各器官的观察 观察公禽的睾丸、输精管，注意其位置、颜色，注意输精管起止端。观察母禽的卵巢和输卵管，注意卵巢形态和各期卵泡，输卵管五段的区分及各部黏膜面，输卵管伞、腹腔口及输卵管与泄殖腔的连通关系。

6. 心和坐骨神经观察 观察心和心包，注意其位置及心腔结构；翻开股二头肌，观察坐骨神经，注意位置关系及该神经的颜色和粗细均匀情况。

七、考核内容与考核标准

序号	考核内容	评分标准		考核方法	时限
		分值	扣分依据		
1	家禽解剖方法操作	30	正确解剖家禽，方法步骤有错的，每错一处扣5分，扣完为止。	单人操作考核	90min
2	指出消化系统、呼吸系统各器官名称	40	指出任意四个器官名称，每错一个扣10分		
3	指出泌尿生殖系统各器官名称	40	指出任意四个器官名称，每错一个扣10分		

项目二十三 猪的活体综合解剖观察

一、技能目标

掌握猪的解剖方法；观察猪各系统器官的位置、形态、颜色，软硬度及各器官的内部结构。

二、材料与工具

猪、常用解剖器械手术刀、剪刀、镊子、手锯等。

三、实训场所

校内实训基地

四、师资配置

实训时 1 名教师指导 20 名学生，技能考核时 1 名教师指导 10 名学生。

五、原理与知识

腹腔器官的取出，有两种方法：

第一种方法：胃肠全部取出，先将小肠移向左侧，以暴露直肠，在骨盆腔中单结扎。切断直肠，左手握住直肠断端，右手持刀，从向前腰背部分离割断肠系膜根部等各种联系，至膈时，在胃前单结扎剪断食管，取出全部胃肠道。

第二种方法：胃肠道分别取出

(1) 在回盲韧带(将结肠圆锥体向右拉，盲肠向左拉，即可看到回盲韧带)，游离缘双结扎，剪断回肠，在十二指肠道，双结扎剪断十二指肠。左手握住回断端，右手持刀，逐渐切割肠系膜至十二指肠结扎点，取出空肠和回肠。

(2) 先仔细分离十二指肠、胰与结肠的交叉联系，再从前向后分离割断肠系膜根部和其他联系，最后分离并单结扎剪断直肠，取出盲肠、结肠和直肠。取出十二指肠，胃和胰。

六、操作方法与步骤

1. 颈部放血致死。

2. 固定 尸体取背卧位，一般先切断肩胛骨内侧和髋关节周围的肌肉(仅以部分皮肤与躯体相连)，将四肢向外侧摊开，以保持尸体仰卧位置。

3. 剖开腹腔 从剑状软骨后方沿腹壁正中中线由前向后至耻骨联合切开腹壁，再从剑状软骨沿左右两侧肋骨后缘切开至腰椎横突。这样，腹壁被切成大小相等的两楔形，将其向两侧分开，腹腔脏器即可全部露出。剖开腹腔时，应结合进行皮下检查。看皮下有无出血点、黄染等。在切开皮肤时需要检查腹股沟浅淋巴结，看有无肿大、出血等异常现象。

4. 腹腔器官的采出与检查 腹腔切开后，须先检查腹腔脏器的位置和有无异物等。

取出腹腔的各器官后要逐一的细细检查，可按脾、肠、胃、肝、肾的次序检查。

脾：注意脾的大小，重量，颜色，质地，表面和切面的状况。如败血性炭疽时，脾可能高度肿大，色黑红，柔软。

急性猪瘟时脾发出血性梗死。

肠：检查肠壁的簿厚，黏膜有无脱落、出血。肠淋巴结有无肿胀等。患猪副伤寒的猪肠黏膜表面覆盖糠麸样物质。

胃：检查胃内容物的性状、颜色，剖去内容物看胃黏膜有无出血、脱落穿孔等现象。

肝：检查肝的颜色、质地等。

胆：看胆囊的外观是否肿大，滑破胆囊看胆汁的颜色是否正常。

肾：两个肾先做比较，看大小是否一样有无肿胀。剖去肾包膜看肾脏表面有

无出血点。然后将肾平放横切后观察肾盂、肾盏有无肿大、出血等。

膀胱：看膀胱的弹性、膀胱内膜有无出血点等。

5. 胸腔剖开与各器官的检查 先检查胸腔压力, 然后从两侧最后肋骨的最高点至第一肋骨的中央作二锯线, 锯开胸腔。用刀切断横膈附着部、心包、纵膈与胸骨间的联系, 除去锯下的胸骨, 胸腔即被打开。

另一剖开胸腔的方法是: 用刀(或剪)切断两侧肋软骨与肋骨结合部, 再把刀伸入胸腔划断脊柱左右两侧肋骨与胸椎连接部肌肉, 按压两侧胸壁肋骨, 折断肋骨与胸椎的连接, 即可敞开心腔。

打开胸腔后先看心包膜有无粘连、是否有纤维状物渗出, 传染性胸膜肺炎时有此症状。

肺: 看左右肺的大小、质地、颜色等。气喘病肺变为肉样、放在水中下沉, 正常的肺放在水中是不下沉的。猪肺疫时肺脏表面因出血水肿呈大理石样外观。

心脏: 看心包膜有无出血点, 切开心脏看二尖瓣、三尖瓣有无异常现象。猪丹毒溃疡性心内膜炎, 增生, 二尖瓣上有灰白色菜花赘生物检查时应特别注意。

6. 颅腔剖开 清除头部皮肤和肌肉, 先在两侧眶上突后缘作一横锯线, 从此锯线两端经额骨、顶骨侧面至枕嵴外缘作二平行的锯线, 再从枕骨大孔两侧作一“V”形锯线与二纵线相连。此时将头的鼻端向下立起, 用槌敲击枕嵴, 即可揭开颅顶, 露出颅腔。看有无出血点、萎缩、坏死现象。

7. 口腔和颈部器官采出 剥去颈部和下颌部皮肤后, 用刀切断两下颌支内侧和舌连接的肌肉, 左手指伸入下颌间隙, 将舌牵出, 剪断舌骨, 将舌、咽喉、气管一并采出。看气管有无黏液、出血点等; 扁桃体有无肿大、出血点等。

七、考核内容与考核标准

序号	考核内容	评分标准		考核方法	时限
		分值	扣分依据		
1	猪的解剖操作方法	30	正确的解剖猪, 每错一处扣 10 分	单人操作考核	90min
2	猪的胸腔各器官的名称、位置、形态结构	30	说出任意三个器官的名称、位置、形态结构, 每错一个扣 10 分		
3	猪的腹腔各器官的名称、位置、形态结构	40	说出任意四个器官的名称、位置、形态结构, 每错一个扣 10 分		